DIAGNÓSTICO POR ECOGRAFÍA EN EL perioperatorio INMEDIATO

PACIENTE VASCULAR

Coordinadores científicos:

Ana Fernández Urbón[1]

Álvaro Revilla Calavia[2]

María A. Pérez Herrero[1]

[1]FEA Anestesiología y Reanimación. Hospital Clínico Universitario de Valladolid.

[2]FEA Angiología y Cirugía Vascular. Hospital Clínico Universitario de Valladolid.

ferrer

DIAGNÓSTICO POR ECOGRAFÍA EN EL perioperatorio INMEDIATO

PACIENTE VASCULAR

ÍNDICE

Introducción

Utilidad de la ecografía del árbol vascular en el periodo perioperatorio

Puntos clave

Territorio yugular/carotídeo

Territorio subclavio

Territorio basílico/cefálico/humeral

Territorio radial

Canalización venosa periférica

Territorio aortocava

Estudio vena cava inferior

Territorio femoral

Territorio poplíteo

Aplicación de la ultrasonografía vascular en pacientes COVID-19

Conclusiones

Bibliografía

Enlaces recomendados

© Copyright 2022.
Reservados todos los derechos. Ninguna parte de esta publicación puede ser reproducida, transmitida en ninguna forma o medio alguno, electrónico o mecánico, incluyendo fotocopias, grabaciones o cualquier sistema de recuperación de almacenaje de información sin la autorización por escrito del titular del copyright. La editorial declina toda responsabilidad sobre el contenido de los capítulos que aparezcan en esta publicación.

Depósito Legal: M-5047-2022
ISBN: 978-84-09-38174-6

1. INTRODUCCIÓN

El uso de la ecografía en la medicina actual ha aumentado de forma exponencial, normalizándose en diversos ámbitos fuera de la especialidad de Radiología. En el caso de la medicina perioperatoria, la ultrasonografía se ha convertido en una herramienta imprescindible, pues se emplea en todo el circuito quirúrgico, con fines tanto diagnósticos como terapéuticos. Es habitual su utilización como guía o asistencia en la realización de técnicas de analgesia-anestesia regional y canalización vascular, para el diagnóstico y evaluación cardiovascular o de llenado gástrico antes de la intervención, continuar con la monitorización en el intraoperatorio, y/o en diagnóstico y terapia de complicaciones posquirúrgicas (neumotórax, derrame pericárdico, atelectasia, edema de glotis...).

El objetivo de esta publicación es profundizar en el conocimiento de la ultrasonografía para facilitar el manejo perioperatorio del paciente con patología vascular.

Para ello, se describirán de forma didáctica las patologías vasculares más frecuentes, a las que se han añadido las secundarias al cada vez más creciente uso de endoprótesis vasculares y dispositivos de asistencia circulatoria de inserción percutánea, como oxige-

nación de membrana extracorpórea (ECMO) o Impella CP® (Abiomed, EE. UU.), nuevas técnicas para tratamiento de arritmias mediante ablación percutánea... que han motivado la aparición de complicaciones no siempre fáciles de diagnosticar sin el apoyo de técnicas de imagen.

En este manuscrito se sintetizan las principales indicaciones de la ultrasonografía vascular tanto para la canalización de vías centrales como para la detección de posibles complicaciones, comparando con las imágenes normales. Para facilitar el estudio, se ha dividido en función del territorio a explorar/canalizar (territorio yugular, subclavio y femoral): malposición o trombosis, canalización vía central acceso periférico (catéter central de inserción periférica [PICC]), canalización arterial, detección fuga endoprótesis, seudoaneurisma, relleno vascular, índice vena cava inferior.

2. UTILIDAD DE LA ECOGRAFÍA DEL ÁRBOL VASCULAR EN EL PERIODO PERIOPERATORIO

La ecografía y el doppler son generalmente el primer abordaje que se utiliza para el diagnóstico de patología vascular pues presentan varias ventajas, entre las que destaca el ser métodos no invasivos, dinámicos, que no requieren exposición a radiación ni a contraste y que permiten observar la evolución en tiempo real. Además, se pueden realizar sin necesidad de trasladar al paciente a salas de radiología, minimizando el riesgo de desestabilización hemodinámica o infección, y permitiendo descartar a pie de cama diferentes patologías o indicar una reintervención.

Las indicaciones principales de la ultrasonografía vascular son la canalización de vías venosas o arteriales y el diagnóstico de patologías[1]. La canalización de vías en enfermos con patología vascular con seguridad es más compleja de lo habitual, pues a los conocimientos anatómicos básicos se debe añadir la necesidad de conocer las alteraciones individuales del árbol vascular, bien por su patología de base, bien tras recanalización quirúrgica o percutánea.

3. PUNTOS CLAVE

La interpretación de las imágenes ecográficas es operador dependiente, por lo que las medidas de diámetros y flujos pueden variar en función de la persona que las realice. Otro factor que puede alterar la forma de la onda de flujo, y por tanto su interpretación, es la modificación de la angulación del transductor de ultrasonidos. Ambos factores son básicos en el estudio de sistemas vasculares. Este problema se resuelve rea-

lizando diversas medidas colocando el transductor en proyecciones lo más estandarizadas posible.

La elección de la sonda dependerá del territorio a explorar. Para estudiar zonas muy superficiales o vasos muy pequeños (vena basílica, cefálica, arteria radial), utilizaremos la sonda de superficie llamada también "palo de golf" (6–13 MHz). Para vasos como femoral, subclavia, poplítea yugular o carótida, usaremos la sonda lineal de alta frecuencia (5–13 MHz) y para territorio aortocava, la sonda convexa de baja frecuencia (4 MHz).

En la elección de vaso a canalizar se tendrán en cuenta factores terapéuticos (indicación, velocidad de administración del fármaco, osmolaridad y pH, duración estimada de la perfusión, número de fármacos que hay que administrar y compatibilidad entre ellos), del paciente (indicaciones y contraindicaciones, limitaciones anatómicas, presencia de catéteres vasculares previos, necesidad emergente o programada, patologías actuales o previas) y del operador (habilidad y conocimientos técnicos, material disponible).

En cuanto a los parámetros ecográficos, la ganancia permite modificar el balance de grises de la pantalla, el foco mejora la resolución de un área determinada, y la eliminación de armónicos tisulares facilita el reconocimiento de la aguja. No hay que olvidar buscar la alineación visual del operador con el área a explorar y la pantalla.

Como sabemos, el doppler se utiliza para evaluar el flujo sanguíneo por medio de la medición del movimiento de los glóbulos rojos. El alineamiento del transductor es fundamental durante su uso; si es perpendicular al flujo sanguíneo, no se observa movimiento alguno. Lo ideal es situarlo paralelo al flujo (si esto no

es posible, en un ángulo de 45–60°). Se puede mejorar la visualización del efecto doppler aumentando la frecuencia de ultrasonidos, incrementando la velocidad de flujo o disminuyendo el ángulo de insonación del transductor respecto al vaso o la estructura a visualizar. Si el ángulo es mayor de 60°, pequeños cambios en el ángulo se asocian con grandes cambios en el coseno del ángulo doppler y, por tanto, en el cálculo de la velocidad.

Existen varios tipos de doppler, resumidos en la tabla I. Para el estudio vascular ecográfico se suele utilizar el doppler color[2].

El modo doppler color codifica en escala de rojos y azules la imagen en movimiento. Por consenso se representa en rojo cuando la sangre se acerca al transductor y en azul cuando la sangre se aleja.

En el estudio vascular mediante ultrasonografía se deben poner en relación 3 elementos: el plano ecográfico, el eje vascular y la trayectoria de la aguja (caso de punción). Se pueden obtener 2 planos diferentes al abordar los vasos, la aproximación transversal, llamada **eje corto**, en la que se ve el vaso como un círculo o un óvalo, rodeado de los elementos anatómicos que lo rodean; y el **eje largo** o plano longitudinal, donde el haz de ultrasonidos atraviesa el vaso de forma paralela a su eje mayor, obteniendo una imagen tubular[3,4].

En cuanto a la inserción de la aguja en caso de punción, se distinguen la trayectoria "en plano", o avance de la aguja en línea con el haz de ultrasonidos, que permite la visualización por completo de la aguja; y la trayectoria "fuera de plano" donde el haz de ultrasonidos se objetiva de forma parcial, como un punto.

Actualmente los pacientes pueden ser portadores de dispositivos intravasculares de asistencia ventricular

TABLA I. Tipos de doppler. Ventajas e inconvenientes

		Ventajas	Inconvenientes	Indicaciones
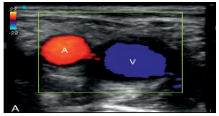	Doppler color*	Velocidad y dirección de flujo	Imágenes ambiguas (transductor a 90°) No mapeo si velocidad flujo mayor que índice Nyquist (mosaico blanco-azul-rojo)	Visualizar vasos (flujo de alta frecuencia y baja intensidad)
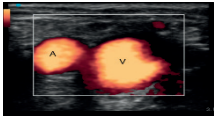	Doppler power	Mayor sensibilidad que doppler color No aliasing	No información de dirección de flujo	Tejidos con velocidades de flujo sanguíneo bajas (articulaciones o testículos), y no importa saber la dirección del flujo (flujo tumoral)
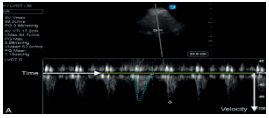	Doppler espectral Onda pulsada*	Precisión	Aliasing (índice de Nyquist)	Flujo de insuficiencia tricuspídea
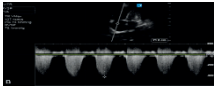	Doppler espectral Onda continua	No aliasing	No específicas	Medida de flujos de alta velocidad (estenosis aórtica grave)

*Base para imagen tisular (TDI).

cada vez más sofisticados, como sistemas de oxigenación por membrana extracorpórea (ECMO o Impella CP®), desfibriladores automáticos, filtros de cava, que pueden presentar pulsos periféricos muy débiles o inexistentes y hacen que el flujo sanguíneo ya no sea pulsátil. Por esto, el uso de la ecografía se hace fundamental para detectar complicaciones así como para distinguir entre arteria y vena.

Los dispositivos de asistencia ventricular son sistemas mecánicos que permiten generar flujo sanguíneo para sustituir parcial o totalmente la función del corazón típicamente con insuficiencia cardiaca y disminución de la fracción de eyección[5].

Todos ellos son capaces de apoyar la función circulatoria gracias a la mejoría que consiguen en la perfusión de los órganos diana, la reducción de las presiones de llenado intracardiacas, la reducción de los volúmenes del ventrículo izquierdo, del estrés parietal, del consumo de oxígeno y al aumento de la perfusión coronaria. El balón de contrapulsación intraaórtico (BCIA) es el dispositivo de asistencia usado con mayor frecuencia; consiste en un balón cilíndrico ubicado en la aorta descendente. El concepto de contrapulsación diastólica consiste en el inflado del balón durante la diástole y su vaciado durante la sístole temprana, aumentando el flujo de las arterias coronarias y disminuyendo la poscarga del ventrículo izquierdo; entre sus potenciales complicaciones está la isquemia de miembros inferiores.

Los dispositivos de asistencia ventricular percutáneos son bombas de flujo continuo capaces de proporcionar un apoyo circulatorio mayor que el que se consigue con el BCIA pero con una mayor tasa de complicaciones (sangrado, hemólisis e isquemia periférica) que el BCIA por lo que su uso se reserva para procedimientos percutáneos de muy alto riesgo.

El dispositivo ECMO es un sistema de soporte cardiopulmonar, la sangre no oxigenada es extraída del organismo mediante un sistema de cánulas y, tras pasar por un oxigenador, es devuelta a la circulación sistémica por una vía arterial o venosa. La ECMO venovenosa es una opción terapéutica en pacientes con insuficiencia respiratoria severa y la ECMO venoarterial puede ser útil en pacientes con fallo circulatorio y respiratorio. Se puede usar con una canulación percutánea o central (en quirófano). El flujo sanguíneo es generado por una bomba centrífuga con alta velocidad de la sangre, aportando un flujo continuo, no pulsátil de hasta 3,5–4,5 l/min y oxigenación extracorpórea. Sus complicaciones más frecuentes son: hemorragias mayores, accidente cerebrovascular, fenómenos embólicos, infecciones y disfunción multiorgánica[6].

El sistema Impella CP® es un sistema de flujo axial sobre un catéter, el cual se posiciona a través de la válvula aórtica. El flujo de entrada está localizado en el interior del ventrículo izquierdo y el de salida en la aorta. De esta manera descarga al ventrículo, proporcionando un flujo no pulsátil a la aorta ascendente[7].

En todos ellos es fundamental la vigilancia posterior para detectar posibles problemas tanto en la zona de inserción como a distancia; la ecografía resulta muy versátil, ya que son pacientes inestables. Es importante tener en cuenta que al generar flujo no pulsátil, el doppler no va a discriminar las arterias de las venas.

El estudio ecográfico de los vasos abdominales presenta diversas limitaciones: la ventana sonográfica es de pequeño tamaño, debido a la presencia de gas intestinal[8]. Este problema se puede solventar colocando al paciente en decúbito lateral, generalmente izquierdo (posición recomendada para la ecocardiografía), pero a veces resulta complejo en pacientes postoperados.

En obesos, la fiabilidad de las medidas disminuye, las estructuras a analizar están más profundas y se pierde calidad en la imagen.

La canalización de vías vasculares siempre debe realizarse en condiciones de asepsia y siguiendo las recomendaciones de información y monitorización, con las precauciones individualizadas en casos especiales, como en pacientes anticoagulados o antiagregados. La ultrasonografía minimiza pero no evita por completo la aparición de complicaciones tras punciones vasculares[9] (Tabla II).

TABLA II. Complicaciones de la canalización venosa central

• Sangrado del lugar de punción, hematoma
• Lesión vascular arterial o venosa: perforación, fístula arteriovenosa, seudoaneurismas...
• Arritmia
• Embolismo aéreo
• Lesión del conducto torácico
• Malposición del catéter
• Neumotórax, hemotórax, quilotórax
• Lesión nerviosa (parálisis frénica con parálisis diafragmática secundaria)
• Embolismo de la guía
• Infección asociada a catéter
• Trombosis venosa, embolia pulmonar
• Estenosis venosa
• Disfunción del catéter
• Migración del catéter
• Fractura y embolización del catéter
• Perforación miocárdica y vascular, lesión tricuspídea

La canalización vascular guiada por ecografía no se limita a la punción e inserción de un catéter, sino que comprende la confirmación de la posición idónea del catéter (punta en el tercio inferior de la vena cava superior, sin entrar en la aurícula derecha), y paralela a la pared vascular. Finalmente, la ecocardiografía transtorácica y transesofágica, junto a la ecografía pulmonar y de vía aérea permiten diagnosticar posibles complicaciones de la punción.

La colocación del paciente deberá maximizar el diámetro del vaso a puncionar, evitando el riesgo de embolismo aéreo. Como regla, el Trendelenburg se aconseja en vasos venosos, ramas de la vena cava superior, y el anti-Trendelenburg se indica en los accesos de vena cava inferior.

Aunque es posible valorar el estado de la volemia utilizando el índice de la cava inferior, no hay evidencia suficiente en el paciente quirúrgico. Este método debe unirse al estudio ecocardiográfico (tratado en extensión en otro capítulo).

A continuación, se revisarán los principales territorios vasculares a explorar/canalizar en medicina perioperatoria.

4. TERRITORIO YUGULAR/CAROTÍDEO

La terapia intravenosa se ha convertido en una modalidad terapéutica indispensable en la medicina actual. A lo largo del año se cateterizan en todo el mundo unos 15 millones de catéteres venosos centrales y más de 500 millones de catéteres venosos periféricos[10]. Estos datos justifican la necesidad de conocer la técnica de canalización venosa central y poseer la capacidad de reconocer de forma precoz una mala posición. Con la ecografía se disminuye el número de

intentos fallidos y las complicaciones, en especial la punción de la carótida, y la formación de hematoma con las consecuencias de obstrucción de vía aérea que pudiera ocurrir[11,12].

La canalización de una vía central no solamente tiene como utilidad la infusión de fármacos (caso de acceso periférico inadecuado, fármacos potencialmente lesivos para la capa íntima como soluciones de pH < 5 o > 9 u osmolaridad > 500 mOsm/l); también ofrece la posibilidad de hacer estudios diagnósticos mediante la infusión de contrastes, la monitorizacion invasiva, las terapias de depuración renal (hemodiálisis/aféresis) o la inserción de dispositivos terapéuticos (marcapasos cardiaco transvenoso, filtro de vena cava, stents venosos, cánula de ECMO, etc.)[13,14].

Para llevar a cabo un acceso central ecoguiado de forma segura y eficaz, son numerosos los protocolos que se han desarrollado de cara a minimizar la variación en la práctica clínica, además de proporcionar una educación y entrenamiento adecuados para enseñar la técnica a los que se están introduciendo en la materia. En este documento reproducimos el propuesto por Schmidt y cols.[15], si bien pueden encontrarse otros de diferentes sociedades y autores en la literatura.

Paso 1. Preescaneo

Es un elemento fundamental para una canalización exitosa, ya que permitirá elegir el vaso más adecuado de acuerdo a factores como el tamaño, profundidad, proximidad a estructuras potencialmente peligrosas, variación con los movimientos respiratorios, ratio catéter/vaso y las capacidades del operador. Dentro de la selección de la vía central óptima debemos tener en cuenta una serie de criterios ultrasonográficos para una canalización adecuada, como es el elegir vasos

cercanos a la superficie cutánea con una vía de acceso segura, con un diámetro anteroposterior ≥ 7 mm, y donde no existan válvulas que puedan dificultar el paso del catéter y favorecer episodios trombóticos. Es necesario, además, contemplar la relación entre el diámetro del vaso y el del catéter a introducir, ya que por norma general este último no debe ocupar más de un tercio de la luz vascular; por tanto se cumple como regla de seguridad que el diámetro en French (1 French = 0,33 mm) del catéter no debe ser mayor que el diámetro en milímetros de la vena objetivo.

Criterios ultrasonográficos para canalización óptima:

1. Elección de un vaso accesible (cercano a la superficie cutánea) con una vía de acceso segura.
2. Diámetro anteroposterior ≥ 7 mm, sin válvulas.
3. *Relación entre el diámetro del vaso y el del catéter mayor de 3/1.*

Para la realización de este paso, se ha propuesto una evaluación sistemática denominada RaCeVA *(Rapid Central Vein Assessment)*[16]. Este método busca, a través de la exploración con ultrasonidos en 7 estaciones, ayudar al clínico a valorar todos los posibles accesos venosos y a elegir el más adecuado (Tabla III).

Paso 2. Confirmación de la permeabilidad de la vena

Se realiza mediante compresión con la sonda de ultrasonidos. Una vena con material trombótico en su interior no es totalmente compresible, y se debería descartar para llevar a cabo el acceso vascular. En este caso, el doppler color puede resultar de ayuda.

TABLA III. Los 7 pasos del protocolo

Posición del transductor según las estructuras a explorar
1. Mitad del cuello (T): vena yugular interna y arteria carótida
2. Base del cuello (T): vena yugular interna, arteria carótida y arteria subclavia
3. Esternoclavicular (T): vena yugular interna y tronco braquiocefálico venoso
4. Supraclavicular (L): vena subclavia, arteria subclavia y vena yugular externa
5. Infraclavicular (T): vena axilar, arteria axilar y vena cefálica
6. Infraclavicular (L): vena axilar y arteria axilar
7. Pared torácica anterior (L): pleura

L: longitudinal; T: transversal.
Modificado de Spencer y Pittiruti[16].

Paso 3. Punción mediante guía de ultrasonidos en tiempo real

A partir de este momento, los siguientes elementos del protocolo tienen lugar en condiciones de asepsia. El empleo de ultrasonidos en esta fase permitirá seleccionar un trayecto de la aguja que minimice los riesgos para las estructuras próximas a la vena objetivo, a la vez que aumenta las posibilidades de éxito.

Paso 4. Confirmar la correcta posición de la aguja

Debemos confirmar que la punta de la aguja se encuentre en el centro del vaso en ambos ejes.

Paso 5. Asegurar que la guía está en el interior del vaso

Es importante que, cuando se emplee el método Seldinger, se confirme el adecuado posicionamiento de la guía previamente al paso del dilatador.

Paso 6. Verificar la localización del catéter

Los ultrasonidos permiten corroborar el adecuado posicionamiento de la punta del catéter y descartar complicaciones inmediatas. De esta forma, es defendido su uso como herramienta de primera línea por numerosos autores, que limitan el uso de la radiografía para este fin a situaciones específicas. Las distintas estructuras venosas elegidas para canulación de una vía venosa central son la vena yugular interna, la vena subclavia (y su extensión por fuera de la primera costilla, la vena axilar), el tronco braquiocefálico y la vena femoral (VF). Cada localización presenta ventajas e inconvenientes, aunque en todas ellas el uso de los ultrasonidos ha demostrado importantes beneficios (Tabla IV).

TABLA IV. Beneficios de la canalización guiada por ultrasonidos

Vena yugular interna
↓ 86 % en fallos de canalización
↓ 80 % en punciones arteriales
↓ 78 % en número de hematomas
↓ 90 % en neumotórax
Vena subclavia y axilar
↓ 94 % en fallos de canalización
↓ 85 % en punciones arteriales
↓ 77 % en hematomas
↓ 78 % en neumotórax
↓ 95 % en hemotórax

Fuente: Bouaziz y cols.[17].

El paciente se debe colocar en decúbito supino con los brazos extendidos a lo largo del cuerpo y con la cabeza ligeramente lateralizada hacia el lado contralate-

ral al que se va a acceder; la posición de Trendelenburg optimiza el relleno venoso, facilitando la visualización de los vasos. El facultativo se sitúa a la cabecera del paciente, con la mano no dominante sujetando la sonda, generalmente tipo lineal de alta frecuencia, situando la marca del transductor en relación con la orientación derecha o izquierda de la pantalla[4] (Figuras 1 y 2).

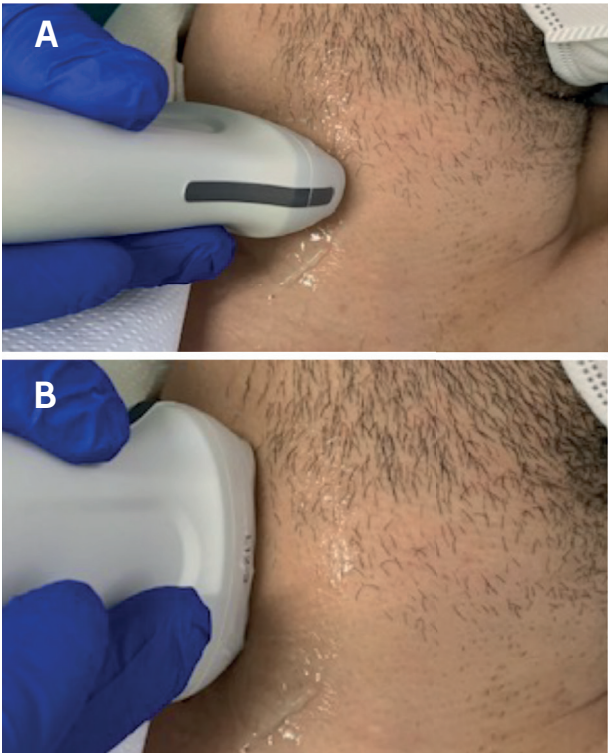

FIGURA 1. A. Colocación del transductor para localizar la vena yugular interna en eje transversal. **B.** Transductor en eje longitudinal.

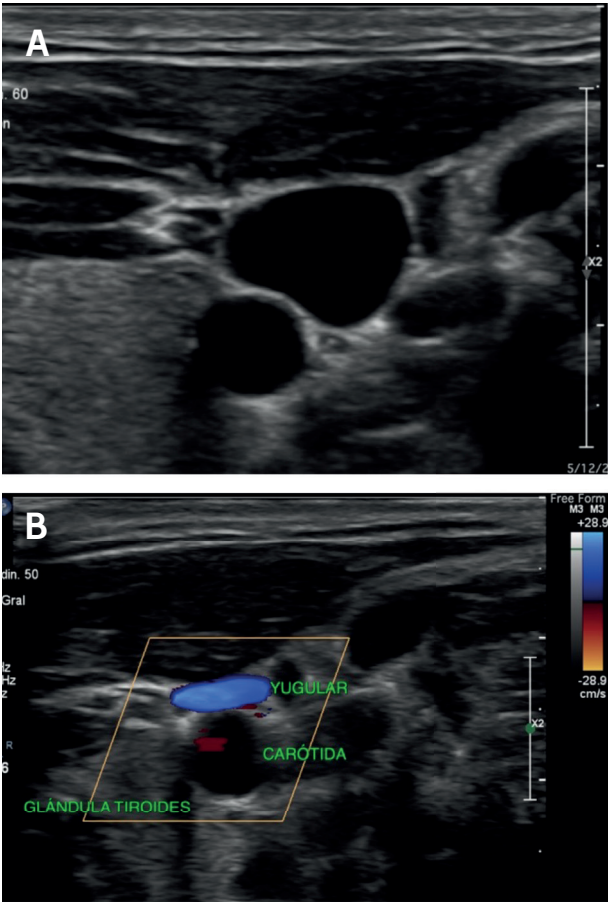

FIGURA 2. A. Vena yugular (sin compresión) y arteria carótida con transductor en eje transversal. **B.** Misma imagen tras compresión y utilización de doppler color. Vena yugular encima de la carótida.

En el corte transversal veremos generalmente la carótida medial y la vena yugular interna en zona externa, aunque en un porcentaje de pacientes la carótida común es superior a la vena yugular interna.

Con la técnica de punción en eje corto/fuera de plano únicamente se visualiza el extremo de la aguja pero ofrece una mejor visualización de la vena yugular con relación a la carótida y otras estructuras; además es más fácil para principiantes. Con la técnica de eje largo/en plano se visualiza la aguja en su totalidad, reduciendo la posibilidad de penetrar en la pared posterior del vaso, aunque se pierde la referencia con estructuras adyacentes (Figura 3).

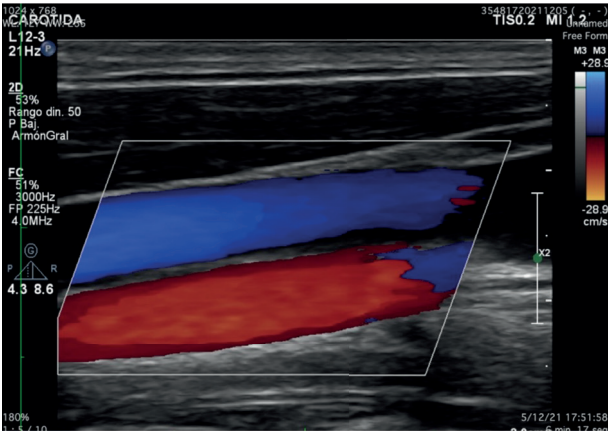

FIGURA 3. Vena yugular por encima de arteria carótida. Transductor en eje longitudinal.

Explorando esta región a veces es posible visualizar de forma clara una placa de ateroma en el eje largo, que se ve como una imagen hiperecoica en la pared del vaso. En el contexto del paciente y del postoperatorio, nos puede dar pistas respecto al posible origen de un ictus (Figuras 4 y 5).

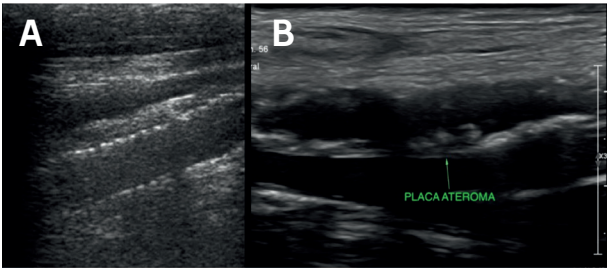

FIGURA 4. A. Stent carotídeo, eje longitudinal. **B.** Placa ateroma en carótida, eje longitudinal

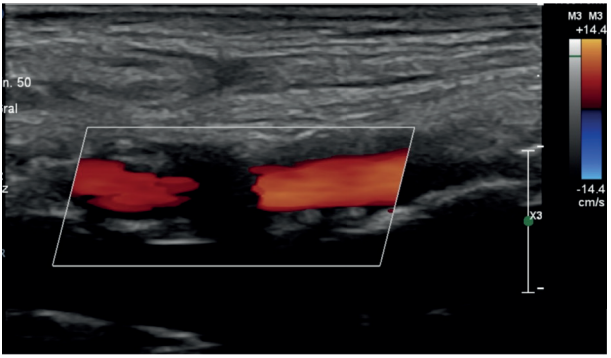

FIGURA 5. Imagen en doppler color de placa de ateroma. Se observa una disminución significativa del flujo en el lugar donde se encuentra la placa de ateroma (imagen encuadrada).

Se han realizado estudios para predecir la respuesta a fluidoterapia midiendo la velocidad máxima de doppler carotídeo y colapsabilidad yugular con buenos resultados[18].

5. TERRITORIO SUBCLAVIO

La exploración de esta zona presenta una dificultad doble: la presencia de la clavícula (pues los ultrasonidos no atraviesan las estructuras óseas y por tanto no se pueden visualizar las estructuras posteriores) y la cercanía del pulmón hace que tengamos que extremar las precauciones para evitar un neumotórax.

La canalización de la vena subclavia es de elección en caso de necesidad de una vía venosa central en el paciente crítico. Entre sus ventajas está que es la menos molesta para el paciente, la más tolerada estéticamente y la que tiene menos tasa de infecciones. Como inconveniente, hay que destacar el alto índice de trombosis. Se suele preferir la canalización de subclavia derecha respecto de la izquierda porque evita el conducto torácico y el vértice pleural derecho está más bajo que el izquierdo.

La canalización de la vena subclavia es de elección en el paciente crítico.

La posición de paciente y operador es la misma que la explicada anteriormente para canalizar la vía yugular. El transductor se coloca en la región medioclavicular, con una angulación que evite la sombra acústica que genera el hueso. Las relaciones de arteria y vena en esta zona son particularmente variables por lo que se hace imprescindible el uso del doppler color (Figuras 6 y 7).

FIGURA 6. Sonda lineal. Localización vasos subclavios.

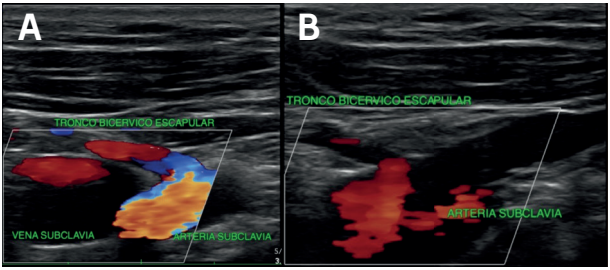

FIGURA 7. A. Arteria y vena subclavia con doppler color. Se observa cómo en la arteria el flujo es más turbulento que en la vena, que se muestra mucho más uniforme y lento. **B.** Salida del tronco bicérvico escapular.

6. TERRITORIO BASÍLICO/CEFÁLICO/ HUMERAL

Las principales indicaciones de exploración ecográfica de estos territorios son la canalización de las venas periféricas para colocar un PICC y en el preoperatorio de la fístula arteriovenosa (FAV) para hemodiálisis[19].

Las indicaciones de los PICC son las mismas que las vías venosas centrales, se usan de forma prolongada en pacientes oncológicos que se someten a tratamiento con quimioterapia, en bebés para evitar las complicaciones asociadas a la canalización de una vena central y son especialmente adecuados en caso de pacientes con alteraciones de la coagulación[20–22]. La insuficiencia renal grave es una contraindicación relativa, dado que la posible lesión de la vena subclavia contraindicaría la realización de una FAV para diálisis.

En las unidades de críticos, como ya tratamos anteriormente, tienen un papel cada vez más importante, siendo una alternativa muy interesante tanto para evitar canulaciones centrales como múltiples punciones periféricas a lo largo de los días de ingreso. En su colocación el uso de ultrasonidos es fundamental, estando claramente desaconsejadas las técnicas a ciegas.

Las venas objetivo para la canalización de este tipo de catéteres serán, por orden de preferencia, la basílica, la braquial y la cefálica (siendo esta última la que ofrece más dificultades), aunque existen otras venas que podrían emplearse de forma menos habitual, y siempre con tunelización del catéter, como la axilar. También es importante indicar que los catéteres deben emerger en el tercio medio del brazo, lejos de las zonas de flexión de codo y axila, siguiendo el método ZIM *(Zone Insertion Method)* de Robert Dawson.

Finalmente, destacar que existe también para este territorio una evaluación sistemática denominada RaPeVA *(Rapid Peripheral Venous Assesment)*, que busca analizar todas las venas del miembro superior candidatas a ser canalizadas, a la vez que detecta posibles complicaciones que impidan el avance de la canalización vía central acceso periférico o línea media (Tabla V)[23].

TABLA V. Estaciones del protocolo RaPeVA

Posición del transductor/Estructuras evaluadas:
1. Fosa antecubital (externo): vena cefálica
2. Fosa antecubital (interno): vena braquial y arteria braquial
3. Canal bicipital: vena basílica
4. Tercio medio del brazo: vena braquial, arteria braquial y nervio mediano
5. Tercio medio del brazo (externo): vena cefálica
6. Zona infraclavicular: vena axilar y vena cefálica
7. Zona supraclavicular: vena subclavia, vena yugular interna y tronco braquiocefálico

Modificado de Pittiruti y Scoppettuolo[23].

El paciente se coloca en decúbito supino con los brazos extendidos a lo largo del cuerpo. El transductor (de superficie o lineal) se apoya en la zona mediohumeral del brazo tal como aparece en la Figura 8. El abordaje ideal para la inserción de un PICC es la vena basílica (en la región interna) de la extremidad superior derecha, por su trayecto más rectilíneo que la vena cefálica (en la región lateral) y el catéter presentará menor recorrido intravenoso (por tanto, menor riesgo trombótico) que en el lado izquierdo.

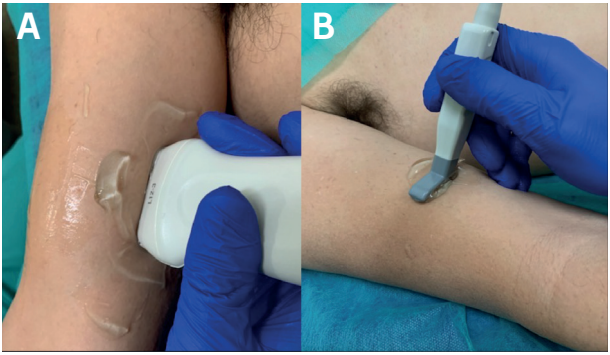

FIGURA 8. A. Localización vena basílica longitudinal sonda lineal. **B.** Localización transversal sonda de superficie.

La exploración venosa previa a la realización de una FAV se debe realizar con un compresor: idealmente la primera exploración se lleva a cabo sin compresión y una segunda valoración de mapeo con compresor, donde se determinan los calibres venosos a tener en cuenta para la canalización, diámetro, compresibilidad, tortuosidad y profundidad. Dependiendo de las características que presenten los vasos se decide el mejor abordaje posible: longitudinal o transversal.

Al ser estructuras fácilmente compresibles, su canalización ecoguiada requiere cierta experiencia, para evitar su oclusión total (Tabla VI).

A veces es necesaria la localización de la arteria humeral, por imposibilidad de canalización de arteria radial, arteria femoral o para valorar, por ejemplo, el correcto funcionamiento de una FAV para diálisis (Figura 9).

TABLA VI. Resumen de recomendaciones para la canalización de estructuras venosas guiada por ecografía
• Los operadores deben estar familiarizados con su ecógrafo
• Se debe emplear una sonda lineal con cubierta y gel estériles
• Se debe emplear la imagen bidimensional para evaluar las variaciones anatómicas y la ausencia de trombosis vascular, así como el tamaño y profundidad del vaso objetivo, antes del procedimiento
• Se debe evitar el empleo aislado de la técnica estática, recomendándose el empleo de técnicas dinámicas (en tiempo real), para la inserción de CVC
• Se recomienda visualizar la punta de la aguja y la guía en la vena objetivo previo a la dilatación del vaso
• Se recomienda el empleo de agujas ecogénicas, guías plásticas y/o redireccionamiento del haz de ultrasonidos cuando estén disponibles
• Se recomienda el empleo de la ecografía en tiempo real para la inserción de PICC
• Se recomienda el empleo de ecografía en tiempo real para la colocación de CVP en pacientes con accesos periféricos difíciles
• Se recomienda descartar neumotórax posprocedimiento detectando el deslizamiento pleural pulmonar mediante una sonda lineal de alta frecuencia tras la canalización de la vena yugular interna y la vena subclavia
• Se recomienda el empleo de ecografía junto con infusión rápida de suero salino agitado para la visualización del "signo del remolino" en aurícula derecha y detectar malposiciones de la punta del catéter; pero solo nos permite observar una sección de la aguja y hará necesarias ciertas maniobras (de deslizamiento o basculación) para localizar la punta, aumentando el riesgo de perforar la pared posterior del vaso
CVP: catéteres venosos periféricos; CVC: catéteres vasculares centrales; PICC: catéter central de inserción periférica. Modificado de Franco-Sadud y cols.[24].

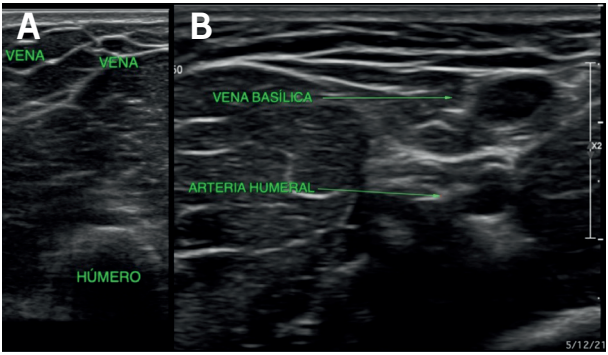

FIGURA 9. A. Corte transversal con la referencia del húmero en profundidad. **B.** Corte transversal con la referencia de la arteria.

La FAV es el método de elección para conseguir el acceso vascular durante las sesiones de hemodiálisis en pacientes con insuficiencia renal terminal, porque, comparadas con las prótesis arteriovenosas o los catéteres venosos centrales, se relacionan con menores tasas de complicaciones (Figuras 10 y 11).

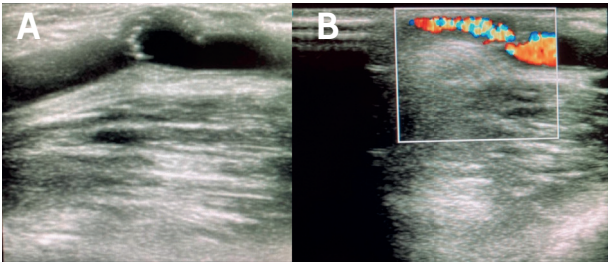

FIGURA 10. A. Fístula arteriovenosa transversal. **B.** Fístula arteriovenosa transversal con doppler color.

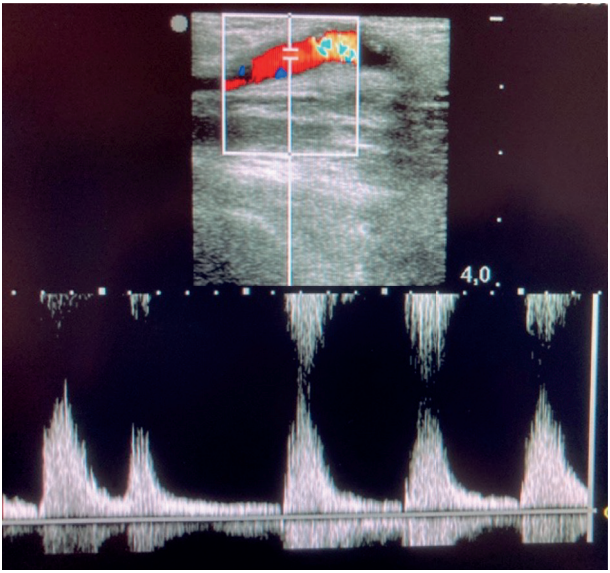

FIGURA 11. Se observa en la representación de los flujos mezcla de componente arterial y venoso.

En el caso de necesitar acceso venoso o arterial se debe evitar la extremidad con FAV funcionante; o en caso de tratarse de un paciente renal sin FAV, elegir la extremidad superior dominante. En las guías que abordan la adecuación de los accesos vasculares en pacientes con enfermedad renal crónica se comenta la necesidad de evitar las venopunciones innecesarias y la importancia de proteger la venas de los miembros superiores, fundamentalmente del brazo no dominante (como norma general, para la formación de un acceso vascular para hemodiálisis se prefiere el brazo no dominante y la localización distal frente a la proximal), debido a la posible necesidad futura de una FAV, u otro tipo de acceso vascular[25].

Para la realización de una primera fístula arteriovenosa para hemodiálisis se prefiere el brazo no dominante y la localización distal frente a la proximal.

Existe una complicación específica de las FAV o los injertos protésicos que puede ser severa e incluso comprometer la viabilidad de la extremidad afecta: el síndrome de robo[26]. Está causado por un descenso de la perfusión distal arterial debido a una preferencia de salida del flujo arterial proximal a través de la vena del acceso vascular, de menor resistencia que el lecho arterial distal. Suele estar vinculado a grandes calibres de anastomosis (> 7 mm). A pesar de ser un fenómeno fisiológico observado en hasta el 73 % de las FAV y en el 91 % de las prótesis, puede causar sintomatología: dolor durante la diálisis, dolor en reposo o ulceración y necrosis. Cuando ocurre esto, se requieren procedimientos quirúrgicos o endovasculares para restablecer el flujo arterial distal y evitar lesiones irreversibles o amputaciones, manteniendo si es posible la permeabilidad y utilidad del acceso vascular (Figuras 12 y 13).

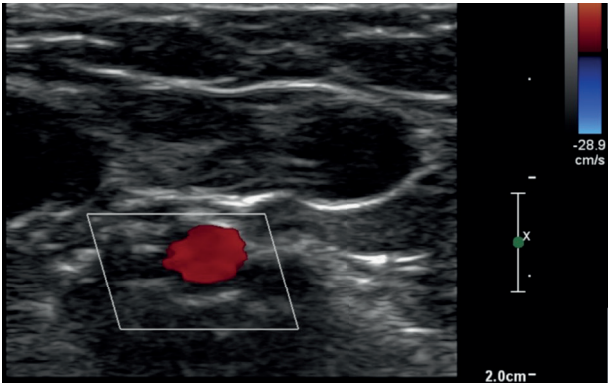

FIGURA 12. Arteria humeral acompañada de las 2 venas, vista transversal.

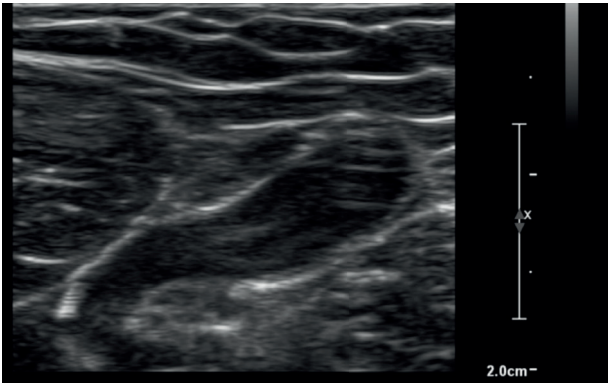

FIGURA 13. Confluencia vena basílica con vena humeral.

7. TERRITORIO RADIAL

En pacientes vasculares a los que se les va a intervenir a través de la arteria radial izquierda es altamente recomendable el uso de ecografía para canalizar la arteria como medio para monitorizar la presión arterial invasiva de forma continua. Es fundamental aumentar las posibilidades de canalización, pues se trata de pacientes con los vasos altamente calcificados, muchos presentan fibrilación auricular y tenemos un lado ya inutilizado por ser la vía de abordaje de la cirugía en cuestión.

La canalización de la arteria radial también se utiliza para inserción de guías para ablación cardiaca, neurointervencionismo previo a la realización de embolizaciones de aneurismas cerebrales o embolectomías como tratamiento de código ictus...

Los pacientes que atendemos actualmente son cada vez más añosos y pluripatológicos, el sangrado y hematoma en la zona de punción radial es particularmente elevado en los octogenarios, una razón más para optimizar su canalización con la ecografía[7].

Para la exploración de esta zona, se pueden utilizar la sonda lineal de alta frecuencia y la sonda de superficie; la arteria radial no siempre presenta un trayecto rectilíneo por lo que es más complicada la canalización con transductor en eje longitudinal (Figuras 14–16).

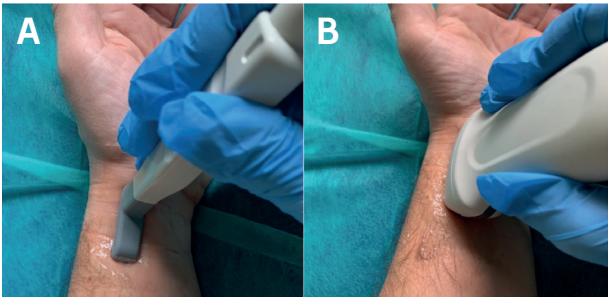

FIGURA 14. A. Localización arteria radial longitudinal con sonda de superficie. **B.** Localización arteria radial longitudinal con sonda lineal.

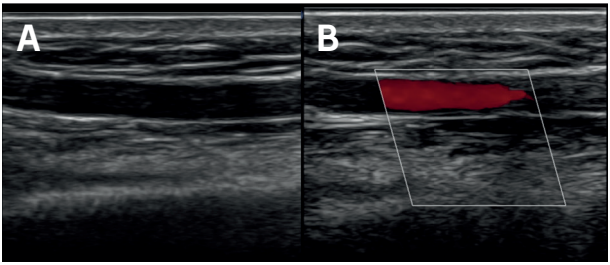

FIGURA 15. A. Arteria radial localizada con transductor en eje longitudinal. **B.** Arteria radial longitudinal con doppler color.

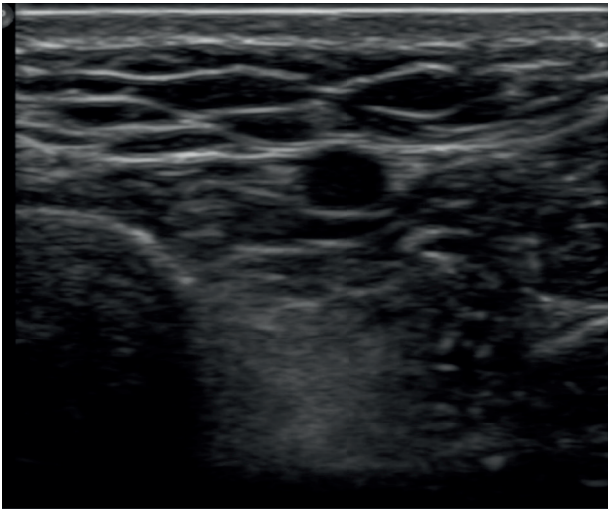

FIGURA 16. Arteria radial con transductor en eje transversal.

8. CANALIZACIÓN VENOSA PERIFÉRICA

La colocación de catéteres a nivel periférico se ha venido realizando típicamente a través de referencias anatómicas. Sin embargo, no es de extrañar que muchos de nuestros pacientes del área de críticos presenten características que obstaculicen la canalización venosa periférica, siendo el ecógrafo un elemento de apoyo fundamental. En algunas series de pacientes se ha objetivado un aumento de hasta el 20 % en el éxito de la canalización al emplear ultrasonidos, apoyando su uso cuando se anticipe una situación de dificultad, además de un menor número de complicaciones de estas vías en comparación con aquellas obtenidas por referencias anatómicas. Existe evidencia que refleja que la coloca-

ción de un catéter periférico guiado por ultrasonidos, junto con la adecuada comprobación de su posición, permitiría el empleo seguro de vasoconstrictores y un descenso de la necesidad de vías venosas centrales.

A la hora del empleo de ultrasonidos para la canalización de vías venosas periféricas, existen una serie de conceptos e ideas claves que todo clínico debe tener en cuenta, siendo alguno de ellos similar a los ya vistos para la canulación central[27]:

Seleccionar venas superficiales

Existen venas superficiales (epifasciales) y venas profundas. Las primeras discurren sin arterias o nervios adyacentes, por lo que no hay riesgo de lesionar este tipo de estructuras durante su canalización, y son más accesibles. La colocación de un torniquete proximal a la zona de punción mejorará su visualización.

Seleccionar una vena permeable

Con una ligera fuerza de compresión, las venas deben ser colapsables. Debido a la baja velocidad de su flujo, el doppler color es posible que no proporcione señal inicialmente, pero puede hacerse patente mediante la compresión distal.

Determinar el tamaño venoso y la relación vena/catéter

El diámetro óptimo para la canalización de una estructura venosa es > 4 mm en sentido anteroposterior, si bien este no es un límite estricto. Al igual que vimos en las vías centrales, el diámetro externo del catéter no debe superar un tercio del diámetro venoso, por lo que en una vena de 4 mm podrá introducirse un catéter de 4 French (1,3 mm), y así sucesivamente (Tabla VII).

TABLA VII. Flujo máximo permitido en función del calibre del catéter endovenoso

Color catéter	Calibre	Flujo (ml/min)
Naranja	14 G	330
Gris	16 G	220
Verde	18 G	105
Rosa	20 G	64
Azul	22 G	56
Amarillo	24 G	20

Determinar la relación entre profundidad de la vena, el ángulo de inserción y la longitud del catéter

La distancia ideal como norma general entre la piel y el vaso se recomienda que sea < 12 mm, aunque se acepta un máximo teórico en la literatura de menos de 16 mm. Aplicando el Teorema de Pitágoras, una vez conocida la profundidad y el ángulo de punción, sabremos la distancia que debemos recorrer con la aguja hasta alcanzar la estructura vascular; siendo esta medida el elemento fundamental que determinará qué proporción del catéter permanecerá dentro del vaso. Aquellos catéteres que mantengan un menor porcentaje de su longitud en el interior de la vena tendrán una menor vida útil, por lo que se ha propuesto en la literatura un límite de 2,75 cm como medida mínima intravascular que debe tener un catéter para mitigar su fallo prematuro. Para alcanzar esto, se emplean estrategias como realizar las canalizaciones en aquellos puntos donde el vaso sea más superficial, en ángulos más pronunciados, y con catéteres más largos de lo habitual (como catéteres de línea media). Estos últimos también pueden ser empleados incluso

en aquellas venas que se hallan a mayor profundidad de 16 mm, si presentan un diámetro adecuado.

Medida mínima intravascular de un catéter: 2,75 cm

Demostrar que el catéter está en el interior del vaso

Se objetiva en la imagen de ultrasonidos como 2 líneas paralelas hiperecoicas. En aquellos catéteres que empleen la técnica Seldinger, se deberá comprobar la presencia de la guía en el interior del vaso previamente a introducir el catéter. Finalmente, existe la posibilidad de emplear un bolo de suero salino para observar las microburbujas que produce en el interior del vaso y confirmar su posición, pudiendo también usar el doppler color (Tabla VIII).

TABLA VIII. Guía para canalización de venas periféricas

- Se debe emplear la cánula de menor tamaño efectiva
- Se recomienda en todos los procedimientos guardagujas para reducir los pinchazos accidentales
- Las vías periféricas son inadecuadas para la infusión de fluidos con gran osmolaridad (> 500 mOsm/), alto (> 9) o bajo (< 5) pH, o para acceso venoso durante más de 2 semanas
- La relativa seguridad de la administración periférica de vasoconstrictores e inotropos está en discusión, pero probablemente dependa del tamaño del vaso, su flujo sanguíneo, la tasa de infusión, el efecto individual del fármaco y su dilución
- La inserción en extremidades con linfedema deberá evitarse, excepto en situaciones agudas, debido al riesgo aumentado de infección local
- Los dispositivos de transiluminación, infrarrojos y ultrasonidos pueden ser útiles
- Los cambios rutinarios de catéter cada 72–96 h no están recomendados

Modificado de Bodenham y cols.[13].

Las contraindicaciones que presentan los accesos periféricos son escasas, y suelen estar limitadas a ciertas localizaciones o a extremidades con consideraciones especiales. Un ejemplo sería, como ya hemos comentado, la presencia de FAV, donde el catéter puede causar una lesión o una alteración del flujo; o el antecedente de mastectomía o linfadenectomía ipsilateral, donde la infusión de fluidos podría exacerbar la afectación del drenaje de la extremidad.

Además, deben evitarse las localizaciones que puedan verse afectadas por una infección, un hematoma o un procedimiento quirúrgico (ya se ha hecho énfasis previamente en que en múltiples procedimientos vasculares endovasculares el acceso es a través de los vasos del miembro superior). Asimismo, deben evitarse venas que presenten signos de esclerosis, traumatismos por pinchazos, flebitis activa o trombosis. Otra contraindicación relativa sería la existencia de una afectación motora o sensitiva de la extremidad, ya que la menor movilidad podría favorecer la presencia de trombosis, y en caso de existir extravasación o una complicación local, este déficit sensitivo retrasaría su detección.

Como norma general, debemos abordar de manera inicial las venas en la zona más distal de la extremidad, puesto que la canalización posterior de una vena puncionada previamente presenta riesgo de extravasación o hematoma (especialmente en caso de punción proximal a la canalización). Al contrario que en pacientes renales, se debe seleccionar la extremidad no dominante, y prevalecen los miembros superiores sobre los inferiores, por el mayor riesgo de trombosis y tromboflebitis de estos últimos.

Por último, señalar que se prefieren aquellas venas de mayor calibre visibles en la parte distal del antebrazo, localizadas en zonas planas que facilitan su fijación,

en lugar de aquellas que se encuentran en regiones articulares, como la fosa antecubital, debido al mayor riesgo de desplazamiento y angulación que presentan las vías canalizadas en estos lugares.

Entre las complicaciones que se pueden presentar encontramos la tromboflebitis, la extravasación y la formación de hematoma. La tromboflebitis es el evento adverso más frecuente, es un proceso inflamatorio y trombótico del vaso canalizado provocado por el daño traumático que provoca el catéter, y suele ser autolimitado una vez retirado este. Para evitar este fenómeno es esencial una adecuada fijación, evitando movimientos que provoquen microtraumatismos, la selección del catéter adecuado a la indicación clínica (los de mayor diámetro son más traumáticos para el vaso y presentan mayor tasa de flebitis) y la retirada de las vías que no sean necesarias; todo ello junto con una adecuada monitorización del punto de punción en busca de signos inflamatorios.

Complicaciones de canalización periférica: tromboflebitis, extravasación y formación de hematoma.

9. TERRITORIO AORTOCAVA

Aunque el diagnóstico preciso de aneurisma de aorta se haga finalmente con TC, el screening de elección es la ecografía, especialmente entre varones fumadores de entre 65 y 75 años[28].

Para esta zona se utiliza la sonda convexa, colocada a nivel del ombligo, para centrar la aorta; se hace un barrido de su recorrido desde apéndice xifoides hasta sínfisis pubiana, para realizar mediciones seriadas de su diámetro máximo (Figuras 17–19).

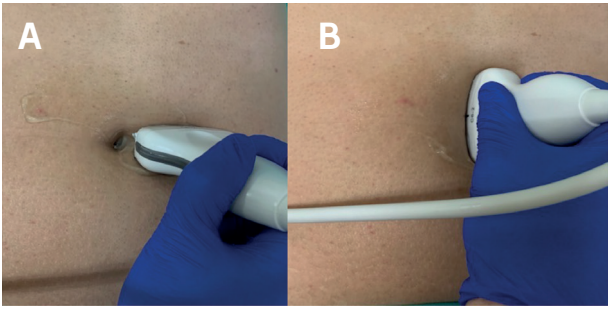

FIGURA 17. Exploración de aorta abdominal. **A.** Visión transversal. **B.** Eje longitudinal.

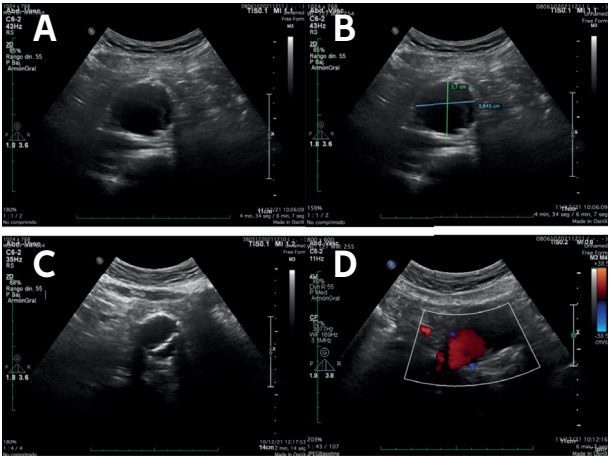

FIGURA 18. A. Aneurisma de aorta abdominal eje transversal. **B.** Misma imagen con dimensiones reales. **C.** Se aprecia la gran calcificación y la sombra acústica que genera. **D.** En la zona del trombo no hay flujo al poner el doppler color.

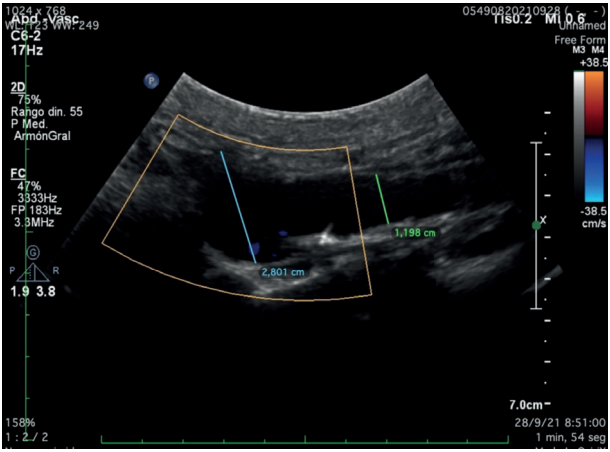

FIGURA 19. Aneurisma de aorta abdominal eje longitudinal.

Actualmente la reparación endovascular del aneurisma de aorta abdominal se ha convertido en el enfoque preferido, por ser una técnica menos invasiva y obtener mejores resultados en los ensayos clínicos. El uso de endoprótesis genera la aparición en algunos casos de endofugas *(endoleaks)*, que se definen como flujo vascular periprotésico, en el saco aneurismático, generalmente son asintomáticos y no suelen generar complicaciones hasta etapas avanzadas.

Para su detección tenemos disponibles varios medios, aunque existe una cierta controversia sobre el método más adecuado. El tratamiento o la mejor opción terapéutica que se debe llevar a cabo dependen del tipo de endofuga y del crecimiento del saco aneurismático, apartado sobre el que tampoco existe un consenso en todos casos.

La ecografía se puede usar para su detección y posterior control en caso de que ya estén diagnosticados. Este método presenta una menor sensibilidad que la TC en la detección (aunque puede mejorarse mediante el uso de contrastes), pero se ha comprobado que las no visualizadas por eco parecen tener poca repercusión clínica[29].

Para su exploración, el paciente se coloca en decúbito supino, igual que para el screening de aneurisma de aorta y se visualiza la posición de la endoprótesis; posteriormente, se usa el doppler color para corroborar el hallazgo. Para conseguir una mejor ventana acústica en la visualización, el paciente se puede colocar de decúbito lateral (no siempre es posible en el contexto de un postoperatorio) (Figuras 20 y 21).

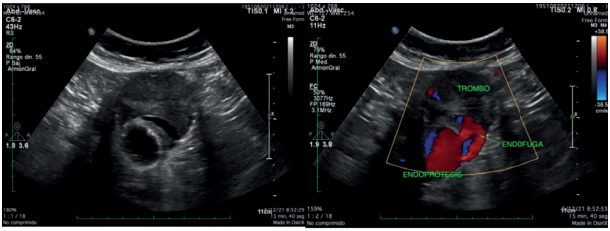

FIGURA 20. Endoprótesis aorta abdominal con endofuga eje transversal.

El crecimiento del saco aneurismático, asociado o no a una endofuga, determina que aquel se mantenga presurizado con el riesgo de rotura inherente; de ahí la necesidad de valorarlo para una posible reintervención.

Según el momento de la detección, se pueden clasificar en perioperatorias (primeras 24 h), tempranas (1-90 días) y tardías (más de 90 días). Asimismo, pueden

describirse como persistentes, transitorias o selladas, recurrentes y como tratadas de forma satisfactoria o no, dependiendo del caso.

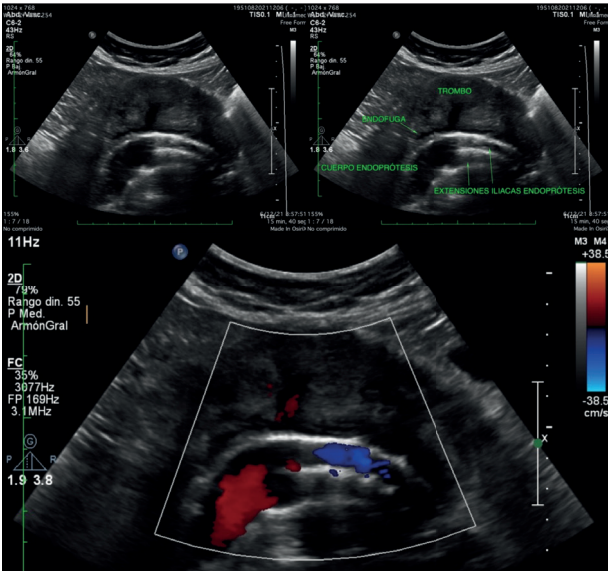

FIGURA 21. Endofuga endoprótesis vista longitudinal.

10. ESTUDIO VENA CAVA INFERIOR

En la búsqueda de la optimización del gasto cardiaco en el paciente crítico, se están buscando métodos de los que van a ser respondedores a sobrecarga de fluidos. Uno de ellos es el índice de la cava, una medida que permite estimar el volumen intravascular a través de la medición ultrasonográfica de la colapsabilidad de la vena cava inferior[30–33].

Para determinar este índice se usa un transductor de baja frecuencia y se coloca en la ventana subxifoidea, luego se gira 90° para obtener una imagen longitudinal y a medida que el transductor se dirige hacia la columna vertebral se observará la convergencia de la vena cava inferior con la aurícula derecha. Una vez localizada la vena cava inferior, se orienta el transductor hacia los miembros inferiores en busca de la confluencia de las venas hepáticas. Los estudios hablan de diversos lugares para tomar las medidas, 3 cm de la unión con la aurícula derecha, unión con las venas hepáticas o muy cerca de estas (Figura 22).

FIGURA 22. Colocación subcostal sonda cónvex.

La vena cava modifica su diámetro con la respiración, a esto se denomina colapsabilidad y es la diferencia del diámetro máximo (Dmáx) y el diámetro mínimo (Dmín). El índice de la vena cava es el resultado porcentual con relación a su Dmáx.

La fórmula estaría representada así:

$$IVC - I = \frac{Dmáx - Dmín}{Dmáx} \times 100\ \%$$

El índice de colapsabilidad parece ser indicador fiable del estado del volumen intravascular y predictor de la respuesta clínica a la sobrecarga de volumen en términos de aumento del gasto cardiaco. Pacientes que presentan colapsabilidad alta (> 50 %) van a ser respondedores y aquellos que presentan índice bajo (< 20 %) están presumiblemente normo- o hipervolémicos[29].

Este índice parece funcionar mejor en pacientes que están en ventilación mecánica, ya que los cambios hemodinámicos generados por la presión intratorácica son más predecibles. La presión positiva al final de la espiración disminuye el retorno venoso y por tanto la colapsabilidad de la cava. En pacientes en ventilación espontánea, un índice > 42 % podría predecir una adecuada respuesta a la infusión de fluidos (Figura 23).

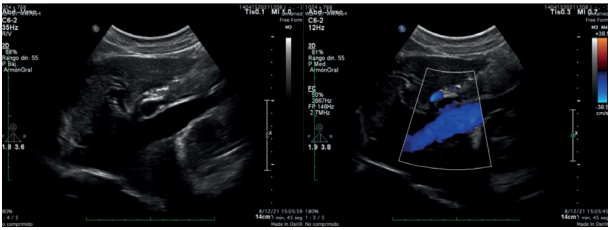

FIGURA 23. Vista longitudinal cava e hígado.

11. TERRITORIO FEMORAL

Ya se ha comentado en apartados anteriores las utilidades del acceso venoso central, en este caso correspondería a la VF. Muy importante también en esta ubicación es la arteria femoral, punto de entrada para múltiples procedimientos como neurointervencionismo, abordajes quirúrgicos para cirugía vascular o colocación de dispositivos de asistencia ventricular por parte de cardiología.

El empleo de ecografía en las punciones de vasos femorales tiene 3 objetivos: realizar una correcta selección del vaso a puncionar, evitar la lesión de estructuras vecinas y seleccionar la adecuada localización anatómica del punto de punción. Además, presenta una serie de beneficios que han sido cuantificados (Tabla IX).

TABLA IX. Beneficios de la canalización guiada por ultrasonidos

Vena femoral común
↓ 85 % en fallos de canalización
↓ 86 % en punciones arteriales

Fuente: Bouaziz y cols.[17].

En la exploración de los vasos femorales es importante la posición del miembro inferior, pues la rotación y abducción laterales facilitan el abordaje de la vena. El paciente se coloca en decúbito supino, con la pierna ipsilateral en abducción (eje de la pierna perpendicular al ligamento inguinal), ligera rotación externa y flexión de rodilla. Se emplea un transductor de alta frecuencia ligeramente angulada en la región inguinal. El encargado de la exploración se colocará en el mismo lado de la zona a explorar (Figura 24).

FIGURA 24. Angulación sonda lineal exploración femoral.

Se ha desarrollado para este territorio también una sistemática de exploración RaFeVa *(Rapid Femoral Vein Assesment)* (Tabla X)[34].

La punción de la arteria femoral (VF) debe realizarse 1–2 cm por debajo del ligamento inguinal. La VF se localiza medial y posterior a la arteria. Este punto de inserción asegura: punción extraabdominal, mínima distancia piel–vaso y compresión sobre una superficie firme. La punción en vaso está unos milímetros cefálica a la punción en piel (debido al eje oblicuo de la aguja), por lo que se debe puncionar piel 0,5–2 cm distal al punto de entrada en vaso.

Paso 1. RaFeVa, plano transversal en el que se observa de medial a lateral: vena, arteria y nervio (VAN) (Figuras 25 y 26)

TABLA X. Estaciones del protocolo RaFeVa

Posición del transductor: estructuras evaluadas
1. Ingle (transversal) : vena femoral común y arteria femoral común "VAN"
2. Ingle (longitudinal): vena femoral común y vena iliaca externa
3. Sonda un poco más caudal (transversal): vena femoral común, arteria femoral común y vena safena "Mickey mouse"
4. Ligeramente más caudal que en la posición 3 (transversal): arteria femoral superficial, arteria femoral profunda y vena femoral común
5. Un poco más caudal que en posición 4 (transversal): arteria femoral superficial, arteria femoral profunda, vena femoral profunda y vena femoral superficial
6. Mitad de muslo (transversal): arteria femoral superficial y vena femoral superficial
7. 45° de la posición 6 (oblicuo): arteria femoral superficial y vena femoral superficial

Fuente: Brescia y cols.[34].

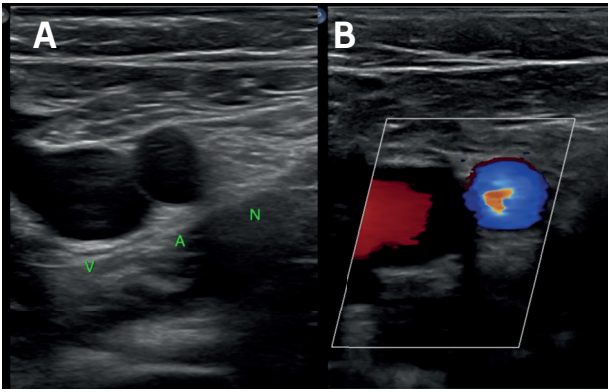

FIGURA 25. A. Eje transversal vena, arteria y nervio femorales. **B.** Misma imagen con doppler color.

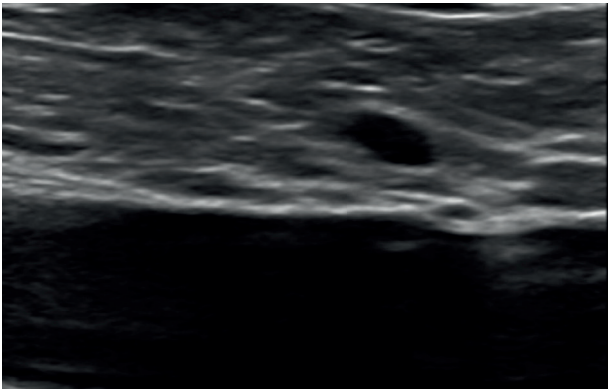

FIGURA 26. Vena femoral eje longitudinal. En esta imagen se aprecia claramente la ausencia de referencias; si previamente no ha existido una buena visualización en el eje transversal, resulta muy compleja la identificación en el eje longitudinal.

En esta zona es muy importante la orientación de la sonda, como ya se ha comentado previamente, en los pacientes hemodinámicamente inestables o con dispositivos de asistencia ventricular, las características habituales como pulsatilidad, calibre, compresibilidad pueden no ser de ayuda para diferenciar arteria de vena.

Debido al aumento de procedimientos que se realizan a través de los vasos femorales, ha existido también un número creciente de complicaciones. Es importante saber detectarlas en el postoperatorio, y la ecografía es el método diagnóstico más precoz y común en estos casos ya que presenta una alta sensibilidad y especificidad.

Una de estas complicaciones es la del **seudoaneurisma**, que en la ecografía se muestra como una lesión quística hipo o anecoica adyacente a la arteria, y

puede estar o no rodeada de hematoma. La evaluación posterior con doppler corrobora la presencia de flujo en esa formación adyacente a la arteria. A veces con el doppler color se visualiza una colección que presenta flujo en 2 direcciones, que se representa en 2 colores y se asemeja al signo oriental del Yin-Yang[35] (Figura 27).

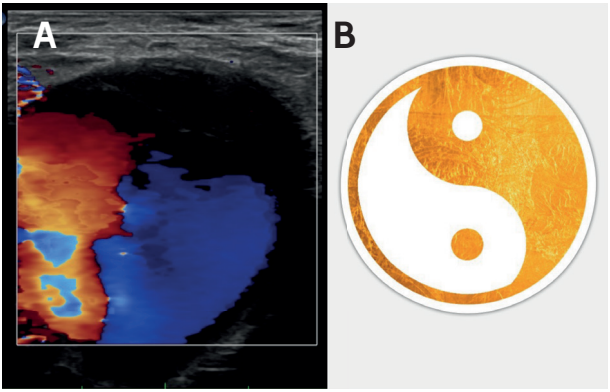

FIGURA 27. A. Gran seudoaneurisma en arteria femoral. El doppler color muestra en rojo la zona de alta presión, la sangre llega a la cavidad formada por el seudoaneurisma y disminuye de velocidad. **B.** Símbolo Yin-Yang.

En este territorio **(Paso 3 RaFeVa)** *se puede encontrar el "Signo de Mickey Mouse"*, que es una imagen transversal donde se identifica la VF común, la arteria femoral común y la vena safena magna (Figura 28). Se utiliza para establecer una referencia anatómica a nivel de la VF común y del cayado de la vena safena; de especial interés en la detección de la trombosis venosa profunda mediante ecografía. En estos casos, la VF común corresponde a la imagen anecoica central, mientras que la "oreja" medial es la vena safena ma-

yor y la "oreja" lateral, la arteria femoral común. Hay que tener en cuenta que, en condiciones normales, las "orejas" pueden ser asimétricas.

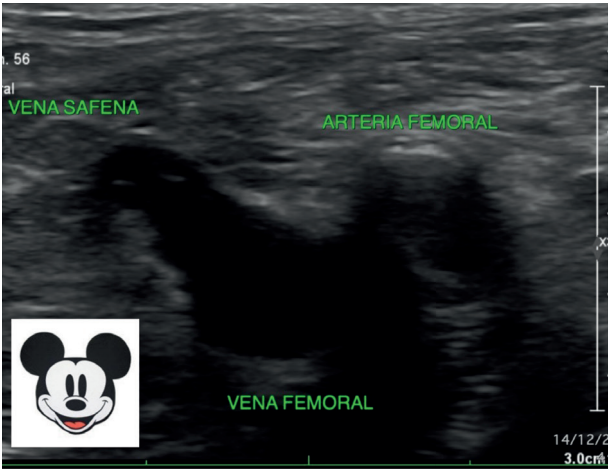

FIGURA 28. "Mickey mouse".

12. TERRITORIO POPLÍTEO

Es el territorio donde más frecuentemente se presenta la trombosis venosa profunda y el eco-doppler es la mejor herramienta diagnóstica y de seguimiento de esta patología. Se visualiza como una dilatación de la vena, con ausencia de colapso ante la compresión, presencia de material endoluminal y ausencia de flujo en su interior. La exploración de este territorio es en muchas ocasiones el único accesible en pacientes críticos con insuficiencia respiratoria grave que están en prono.

Para explorar este territorio se coloca al paciente en prono y se usa generalmente la sonda lineal, con una

angulación de 90° respecto de la pierna (tal como se observa en la Figura 29). En caso de pacientes obesos, podría ser necesaria una sonda convexa.

Además de la trombosis venosa, otra patología frecuente en esta región es el aneurisma de arteria poplítea, donde se visualizaría un vaso con una dilatación mayor del 50 %, considerando normal un diámetro de 5–10 mm. En ocasiones se asocia a trombosis venosa poplítea, secundaria a la compresión que ejerce la arteria aneurismática sobre la vena, manifestándose como dolor a nivel poplíteo y en algunas ocasiones edema (Figuras 30 y 31).

FIGURA 29. Exploración zona poplítea.

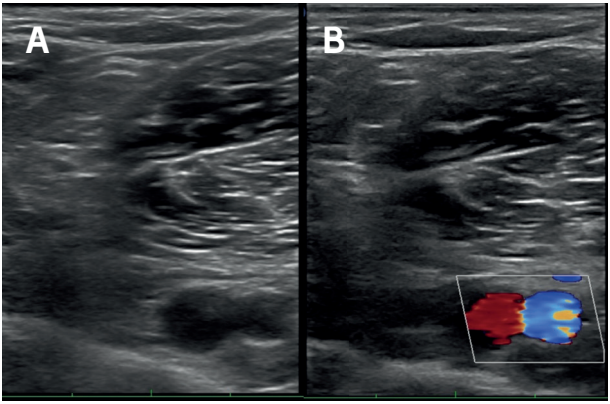

FIGURA 30. A. Eje transversal: se observa nervio ciático poplíteo, arteria y vena poplítea. **B.** Doppler color: arteria de color azul y vena de color rojo; en este caso la diferenciación fue por las características ya comentadas que presentan las venas como son la compresibilidad.

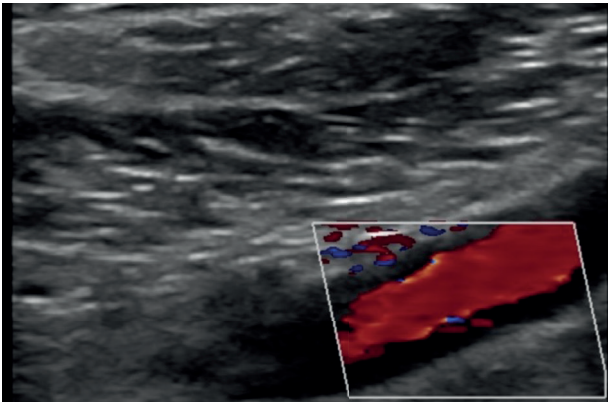

FIGURA 31. Arteria poplítea, eje longitudinal.

13. APLICACIÓN DE LA ULTRASONOGRAFÍA VASCULAR EN PACIENTES COVID-19

La utilidad del *Point of Care Ultrasound* (POCUS) en pacientes Covid-19 ha sido ampliamente demostrada para el diagnóstico, monitorización de la evolución y como guía terapéutica; evitando la necesidad de traslado o el riesgo de infección de otras técnicas de imagen[36-38]. Durante la pandemia, se han ampliado las indicaciones de POCUS en estos pacientes, posibilitando la detección precoz de signos de enfermedad cardiovascular (que aparece en el 33-88 % de los casos) así como guiar la terapia anticoagulante.

La ultrasonografía es una herramienta adecuada para dirigir la canalización vascular arterial o periférica, y para el manejo rápido de la volemia, pues permite identificar los distintos tipos de shock, optimizar el tratamiento hemodinámico (mediante sueroterapia o fármacos vasopresores o inotrópicos), esencial en el paciente crítico y perioperatorio.

En estos pacientes son de elección los ecógrafos portátiles de bolsillo, pues pueden protegerse con una funda de plástico y son fáciles de desinfectar, pues no presentan ranuras. En todos los casos se recomiendan las medidas generales de pantalla y protección de vía aérea de los profesionales en contacto con el paciente.

CONCLUSIONES

La ecografía es una buena herramienta de diagnóstico y aproximación, es un método fiable, poco invasivo y de gran inmediatez. Su realización no descarta la realización de otras pruebas que aporten mayor precisión en las mediciones de las patologías encontradas. Integrar las imágenes de diferentes métodos diagnósticos con la clínica nos ayudará a mejorar en la toma de decisiones.

Debemos intentar aumentar nuestros conocimientos para crear modelos predictivos y estandarizar las exploraciones. También, intentar sacar el máximo partido al potencial que tiene la ecografía y perder el miedo a su uso en campos como el perioperatorio ya que la curva de aprendizaje facilitará recursos para optimizar el manejo de nuestros pacientes.

Entre las indicaciones de la ecografía vascular perioperatoria destacan la monitorización de la volemia, el diagnóstico precoz de complicaciones perioperatorias (hematoma, FAV, seudoaneurismas...), y guía de canalización de venosas centrales y periféricas, garantizando seguridad a nuestra práctica clínica.

BIBLIOGRAFÍA

1. Deshpande R, Akhtar S, Haddadin AS. Utility of ultrasound in the ICU. Curr Opin Anaesthesiol. 2014;27(2):123-32.

2. Mayette M, Mohabir PK. Ultrasound physics and modes. En: Soni NJ, Arntfield R, Kory P. Point of care ultrasound. 2nd ed. Ed by Elsevier, 2020.

3. Saugel B, Scheeren TWL, Teboul JL. Ultrasound-guided central venous catheter placement: a structured review and recommendations for clinical practice. Crit Care. 2017;21(1): 225.

4. Safety Committee of Japanese Society of Anesthesiologists. Practical guide for safe central venous catheterization and management 2017. J Anesth. 2020;34(2):167-86

5. Blanchet MJ. Dispositivos de asistencia ventricular en IC avanzada. Insuf Card. 2019;14(2):70-82.

6. Zarragoikoetxea I, Pajares A, Moreno I, Porta J, Koller T, Cegarra V, et al. Documento de consenso SEDAR/SECCE sobre el manejo de ECMO. Rev Esp Anestesiol Reanim. 2021;68(8):443-71.

7. García-Carreño J, Bastante T, Gutiérrez-Ibañes E, Vázquez ME, Alfonso F, Fernández Avilés F. Nueva técnica para la recolocación emergente del Impella desplazado. REC Interv Cardiol. 2021;3(3):219-26.

8. Gupta P, Lyons S, Hedgire S. Ultrasound imaging of the arterial system. Cardiovasc Diagn Ther. 2019;9(Suppl 1):S2-13.

9. Quevedo Sánchez B, Martínez Pérez A, Amorós Verdú C, Coves Orts FJ. Late cervical haematoma after canalization of high flow veno-venous catheter. Rev Esp Anestesiol Reanim (Engl Ed). 2020; 67(4):223-4.

10. Pereira Álvarez M. Historia de los accesos vasculares, desde sus orígenes hasta hoy. [21 Abr 2020]. Disponible en: https://campusvygon.com/historia-de-los-accesos-vasculares-desde-sus-origenes-hasta-hoy/

11. Patel AR, Patel AR, Singh S, Singh S, Khawaja I. Central line catheters and associated complications: a review. Cureus. 2019;11(5):e4717.

12. Frykholm P, Pikwer A, Hammarskjöld F, Larsson AT, Lindgren S, Lindwall R, et al. Clinical guidelines on central venous catheterisation. Swedish Society of Anaesthesiology and Intensive Care Medicine. Acta Anaesthesiol Scand. 2014;58(5):508-24.

13. Bodenham Chair A, Babu S, Bennett J, Binks R, Fee P, Fox B, et al. Association of Anaesthetists of Great Britain and Ireland: safe vascular access 2016. Anaesthesia. 2016;71(5):573-85. Erratum en: Anaesthesia. 2016;71(12): 1503.

14. Practique guidelines for central venous access 2020: an updated report by the American society of anesthesiologists task force on central venous access. Anesthesiology. 2020;132(1):8-43.

15. Schmidt GA, Blaivas M, Conrad SA, Corradi F, Koenig S, Lamperti M, et al. Ultrasound-guided vascular access in critical illness. Intensive Care Med. 2019;45(4):434-46.

16. Spencer TR, Pittiruti M. Rapid Central Vein Assessment (RaCeVA): a systematic, standardized approach for ultrasound assessment before central venous catheterization. J Vasc Access. 2019;20(3):239-49.

17. Bouaziz H, Zetlaoui PJ, Pierre S, Desruennes E, Fritsch N, Jochum D, et al. Guidelines on the use of ultrasound guidance for vascular access. Anaesth Crit Care Pain Med.2015;34(1):65-9.

18. Barjaktarevic I, Toppen WE, Hu S, Aquije Montoya E, Ong S, Buhr R, et al. Ultrasound assessment of the

change in carotid corrected flow time in fluid responsiveness in undifferentiated shock. Crit Care Med. 2018;46(11):e1040-6.

19. Mielke D, Wittig A, Teichgräber U. Peripherally inserted central venous catheter (PICC) in outpatient and inpatient oncological treatment. Support Care Cancer. 2020;28(10):4753-60.

20. Oleti T, Jeeva Sankar M, Thukral A, Sreenivas V, Gupta AK, Agarwal R, et al. Does ultrasound guidance for peripherally inserted central catheter (PICC) insertion reduce the incidence of tip malposition? - a randomized trial. J Perinatol. 2019;39(1):95-101.

21. Van de Weerdt EK, Biemond BJ, Baake B, Vermin B, Binnekade JM, van Lienden KP, et al. Central venous catheter placement in coagulopathic patients: risk factors and incidence of bleeding complications. Transfusion. 2017;57(10):2512-25.

22. Woller SC, Stevens SM, Evans RS. The Michigan Appropriateness Guide for Intravenous Catheters (MAGIC) initiative: a summary and review of peripherally inserted central catheter and venous catheter appropriate use. J Hosp Med. 2016;11(4):306-10.

23. Pittiruti M, Scoppettuolo G. Manual GAVeCeLT sobre catéteres PICC y MIDLINE. Editorial EDRA 2017. ISBN 9788821447419

24. Franco-Sadud R, Schnobrich D, Mathews BK, Candotti C, Abdel-Ghani S, Perez MG, et al, SHM Point-of-care Ultrasound Task Force. Recommendations on the Use of Ultrasound Guidance for Central and Peripheral Vascular Access in Adults: A Position Statement of the Society of Hospital Medicine. J Hosp Med. 2019;14:E1-22.

25. Chronic Kidney disease: vein preservation Guidelines. BC Renal Hemodialysis Committee [actualizado Dic 2020]. Disponible en: http://www.bcrenal.ca/resource-gallery/Documents/VA-Chronic_Kidney_Disease-Vein_Preservation.pdf

26. Zamani P, Kaufman J, Kinlay S. Ischemic steal syndrome following arm arteriovenous fistula for hemodialysis. Vasc Med. 2009;14(4):371–6.

27. Blanco P. Ultrasound-guided vascular cannulation in critical care patients: a practical review. Med Intensiva. 2016;40(9):560–71.

28. US Preventive Services Task Force, Owens DK, Davidson KW, Krist AH, Barry MJ, Cabana M, Caughey AB, et al. Screening for abdominal aortic aneurysm: US Preventive Services Task Force Recommendation Statement. JAMA. 2019;322(22):2211–8.

29. Cuenca-Manteca J, Linares-Palomino JP, Salmerón-Febrés LM, Ros-Díe E. Diagnóstico y tratamiento de las endofugas. Acuerdos y desacuerdos. ANGIOLOGÍA. 2008;60(Supl 1):S25–9.

30. Montenegro AA, Aguiar Martínez LG, Martínez J, Granada J. Índice vena cava inferior: revisión de la literatura. Acta Colomb Cuid Intensivo. 2020;20(3):185–92.

31. Szabó M, Bozó A, Darvas K, Horváth A, Iványi ZD. Role of inferior vena cava collapsibility index in the prediction of hypotension associated with general anesthesia: an observational study. BMC Anesthesiol. 2019;19(1):139.

32. Jalil BA, Cavallazzi R. Predicting fluid responsiveness: a review of literature and a guide for the clinician. Am J Emerg Med. 2018;36(11):2093–102.

33. Orso D, Paoli I, Piani T, Cilenti FL, Cristiani L, Guglielmo N. Accuracy of ultrasonographic measurements of inferior vena cava to determine fluid responsiveness: a systematic review and meta-analysis. J Intensive Care Med. 2020;35(4):354–63.

34. Brescia F, Pittiruti M, Ostroff M, Biasucci DG. Rapid Femoral Vein Assessment (RaFeVA): a systematic protocol for ultrasound evaluation of the veins of the lower limb, so to optimize the insertion of femorally inserted central catheters. J Vasc Access. 2021;22(6):863–72.

35. Bansal A, Gorsi U, Farook S, Savlania A, Sandhu MS. Interventional radiology management of extremity pseudoaneurysms: a pictorial essay. Emerg Radiol. 2021;28(5):1029–39.

36. Hussain A, Via G, Melniker L, Goffi A, Tavazzi G, Neri L, et al. Multi-organ point-of-care ultrasound for COVID-19 (PoCUS4COVID): international expert consensus. Crit Care. 2020;24(1):702.

37. Bhoi S, Sahu AK, Mathew R, Sinha TP. Point-of-care ultrasound in COVID-19 pandemic. Postgrad Med J. 2021;97(1143):62–3.

38. Simon R, Petrișor C, Bodolea C, Csipak G, Oancea C, Golea A. A.B.C. approach proposal for POCUS in COVID-19 critically ill patients. Med Ultrason. 2021;23(1):94–102.

ENLACES RECOMENDADOS DE INTERNET

- www.abcvascular.com
- www.arydol.es
- www.radcliffecardiology.com
- www.pubs.asahq.org
- https://campusvygon.com

1. NOMBRE DEL MEDICAMENTO. Cleviprex 0,5 mg/ml emulsión inyectable. **2. COMPOSICIÓN CUALITATIVA Y CUANTITATIVA.** 1 ml de emulsión inyectable contiene 0,5 mg de clevidipino. Un vial de 50 ml de emulsión contiene 25 mg de clevidipino. Un vial de 100 ml de emulsión contiene 50 mg de clevidipino. Excipiente(s) con efecto conocido: Contiene 10 g/20 g de aceite de soja refinado por vial de 50 ml/100 ml. Contiene menos de 1 mmol de sodio (23 mg) por vial, es decir, esencialmente 'exento de sodio'. Para consultar la lista completa de excipientes, ver sección 6.1. **3. FORMA FARMACÉUTICA.** Emulsión inyectable. Emulsión de aceite en agua de color blanco y opaco. pH: 6,0 – 8,0. Osmolaridad: 341 mOsmol/kg. **4. DATOS CLÍNICOS. 4.1 Indicaciones terapéuticas.** Clevieprex está indicado para la reducción rápida de la presión arterial en el entorno perioperatorio en adultos. **4.2 Posología y forma de administración.** ***Adultos/Pacientes de edad avanzada.*** El clevidipino está indicado para el uso intravenoso. Ajuste la dosis del medicamento para alcanzar la reducción deseada de la presión arterial. Personalice la dosis en función de la presión arterial a obtener y la respuesta del paciente. Se deben monitorizar la presión arterial y frecuencia cardiaca de forma continua durante la perfusión, y posteriormente hasta que se establilcen las constantes vitales. Los pacientes que reciben perfusiones prolongadas de clevidipino y que no han cambiado a otras terapias antihipertensoras, deben ser monitorizados durante al menos 8 horas tras finalizar la perfusión por la posibilidad de presentar una hipertensión de rebote. **Dosis inicial:** Inicie la perfusión intravenosa de clevidipino a 4 ml/h (2 mg/h); se puede duplicar la dosis cada 90 segundos. Continúe ajustando la dosis hasta alcanzar el intervalo diana deseado. **Dosis de mantenimiento:** La mayoría de los pacientes alcanzan la respuesta terapéutica deseada con dosis de 8 – 12 ml/h (46 mg/h). **Dosis máxima:** En los estudios clínicos, la mayoría de los pacientes recibieron tratamiento con dosis de 32 ml/h (16 mg/h) o inferiores. La dosis máxima recomendada es de 64 ml/h (32 mg/h). La experiencia clínica es limitada con dosis superiores a 64 ml/h (32 mg/h). Se recomienda no administrar más de 1000 ml de clevidipino para perfusión cada 24 horas debido a la carga de lípidos asociada. La experiencia clínica es limitada con perfusiones de clevidipino que duren más de 72 horas con cualquier dosis. **Transición a un antihipertensivo oral:** Se debe suspender el clevidipino o reducir gradualmente la dosis mientras se establece la terapia oral adecuada. Al instaurar un antihipertensivo oral, se debe tener en cuenta el lapso de tiempo hasta que el antihipertensivo oral surta efecto. Continuar la monitorización de la presión arterial hasta alcanzar el efecto deseado. La suspensión de Clevieprex produce una reducción de los efectos antihipertensores en un plazo de 5 a 15 minutos. ***Instrucciones de uso.*** Se debe utilizar una técnica aséptica estricta mientras se esté manipulando Clevieprex. Clevieprex es un producto parenteral de un solo uso que contiene fosfolípidos y puede producirse el crecimiento de microorganismos. No utilizar si hay sospecha de contaminación. Una vez perforado el tapón, se debe utilizar en el plazo de 12 horas y eliminar la parte no utilizada. Clevieprex es una emulsión blanca, opaca y estéril. Antes del uso, se debe inspeccionar visualmente por si hubiese partículas o estuviese decolorada. Las soluciones decoloradas o que contengan partículas no deben utilizarse. Antes de la administración, invertir suavemente el vial antes del uso para garantizar la uniformidad de la emulsión. El clevidipino se debe administrar utilizando un punzón perforador con toma de aire y un dispositivo de perfusión. El clevidipino se puede administrar utilizando una jeringa o una bomba volumétrica. Para administrar la perfusión pueden utilizarse cánulas de plástico estándar comercializadas. El clevidipino puede administrarse a través de una vía central o de una vía periférica. El clevidipino no se debe administrar en la misma vía intravenosa que otros medicamentos. ***Insuficiencia hepática.*** Los datos relativos al régimen terapéutico en pacientes con insuficiencia hepática son limitados y no han sido estudiados de forma específica. En los ensayos clínicos, 78 (6,0%) pacientes con función hepática anormal (definida como bilirrubina total >1,5 LSN, ASAT/GOT, y/o ALAT/GPT >2 LSN en pacientes no quirúrgicos y >3 LSN en pacientes quirúrgicos) recibieron tratamiento con clevidipino. No se requiere ningún ajuste de la dosis en pacientes con insuficiencia hepática. ***Insuficiencia renal.*** Los datos relativos al régimen terapéutico en pacientes con insuficiencia renal son limitados y no han sido estudiados de forma específica. En los ensayos clínicos, 121 (9,2%) pacientes con insuficiencia renal de moderada a grave fueron tratados con clevidipino. No se requiere ningún ajuste de la dosis en pacientes con insuficiencia renal. ***Población pediátrica.*** No se ha establecido todavía la seguridad y eficacia de clevidipino en niños de 0 a 18 años. No se dispone de datos. ***Pacientes que reciben otras terapias lipídicas.*** Clevieprex contiene aproximadamente 0,2 g de lípidos por ml (8,4 kJ/2,0 kcal). En pacientes con restricciones de la carga de lípidos, puede ser necesario ajustar la cantidad de lípidos administrados de forma concomitante para compensar la cantidad de lípido perfundido como parte de la formulación de clevidipino. **4.3 Contraindicaciones.** Hipersensibilidad al principio activo o a alguno de los excipientes incluidos en la sección 6.1. Este medicamento contiene aceite de soja. No debe utilizarse en caso de alergia al cacahuete o a la soja. El clevidipino no se debe utilizar en pacientes con defectos en el metabolismo de los lípidos como hiperlipidemia patológica, nefrosis lipoide o pancreatitis aguda si se acompaña de hiperlipidemia. Clevieprex no debe utilizarse en pacientes con estenosis aórtica grave porque la reducción excesiva de la poscarga puede reducir el suministro de oxígeno al miocardio en estos pacientes. **4.4 Advertencias y precauciones especiales de empleo.** Se debe utilizar una técnica aséptica estricta y desechar el resto de producto no utilizado en el plazo de 12 horas una vez perforado el tapón. Si no se utiliza una técnica aséptica adecuada, se puede producir contaminación del producto perfundido y una posible infección sistémica. ***Hipotensión y taquicardia refleja.*** Las reducciones farmacológicas rápidas de la presión arterial pueden producir hipotensión sistémica y taquicardia refleja. Si se produce cualquiera de estos fenómenos con el clevidipino, se debe considerar reducir la dosis a la mitad o suspender la perfusión. No se han estudiado pacientes con estenosis aórtica, miocardiopatía hipertrófica obstructiva, estenosis mitral, disección aórtica o feocromocitoma en ensayos clínicos con clevidipino. ***Hipoxia.*** El clevidipino no se debe utilizar en pacientes con estenosis aórtica crítica no corregida, ya que una reducción excesiva poscarga puede reducir el suministro de oxígeno al miocardio. En los pacientes que se someten a cirugía para mitigar la estenosis con una prótesis valvular, el clevidipino puede resultar útil durante el período postoperatorio si se ha restaurado la capacidad de compensar las reducciones de la presión arterial. Los pacientes con miocardiopatía hipertrófica obstructiva y estenosis mitral pueden correr también el riesgo de reducción de suministro de oxígeno. El clevidipino se debe utilizar con precaución en pacientes que no pueden aumentar de forma adecuada la frecuencia cardiaca para compensar la reducción de la presión arterial, como por ejemplo los pacientes con bloqueo de la rama izquierda del haz de His o con un marcapasos ventricular primario. Los datos relativos al uso de clevidipino en el infarto agudo de miocardio o el síndrome coronario agudo son limitados. ***Clevidipino contiene sodio.*** Este medicamento contiene menos de 23 mg de sodio (1mmol) por vial; esto es, esencialmente "exento de sodio". **4.5 Interacción con otros medicamentos y otras formas de interacción.** No se han realizado estudios de interacciones porque es poco probable que se produzcan interacciones medicamentosas farmacoinéticas dado que el clevidipino se metaboliza *in vivo* mediante hidrólisis. En los estudios *in vitro*, se detectó inhibición de las isoformas de CYP a concentraciones equivalentes a como mínimo 10 veces la concentración más alta observada normalmente en el uso clínico. A las dosis recomendadas, el clevidipino y su metabolito principal, la dihidropiridina, no tienen potencial de inhibir o inducir ninguna enzima de CYP. Los pacientes que reciben antihipertensivos orales o intravenosos, y entre ellos los beltа bloqueantes, mientras reciben clevidipino, deben ser observados detenidamente por si presentan un aumento de los efectos antihipertensores. **4.6 Fertilidad, embarazo y lactancia.** Embarazo. No hay datos adecuados relativos al uso de clevidipino en mujeres embarazadas. Los estudios realizados en animales han mostrado efectos en el desarrollo embriofetal y en el parto (ver sección 5.3). El clevidipino no se debe utilizar durante el embarazo a menos que sea estrictamente necesario. Lactancia. Se desconoce si el clevidipino se excreta en la leche materna. La excreción de clevidipino en la leche no se ha estudiado en animales. Se debe decidir si es necesario continuar/interrumpir la lactancia o continuar/interrumpir el tratamiento con clevidipino tras considerar el beneficio de la lactancia para el niño y el beneficio del tratamiento para la madre. Fertilidad. El clevidipino no tuvo efectos adversos en la fertilidad o en el comportamiento de apareamiento de las ratas machos. Se observaron casos de pseudogestaciones y cambios en el ciclo estral en las ratas hembras. **4.7 Efectos sobre la capacidad para conducir y utilizar máquinas.** La influencia de Clevieprex sobre la capacidad para conducir y utilizar máquinas es moderada. El clevidipino puede producir mareos, lo que podría interferir en la capacidad para conducir y utilizar máquinas; sin embargo, los pacientes que reciben Clevieprex estarán hospitalizados mientras dure el tratamiento. **4.8 Reacciones adversas.** Se ha evaluado la seguridad del clevidipino en 1423 pacientes hipertensos. Se evaluó la velocidad de perfusión en 1326 pacientes, de los que el 6% recibió tratamiento con una dosis media >32 ml/h (16 mg/h) y hasta la dosis terapéutica máxima recomendada de 64 ml/h (32 mg/h). Se evaluó la duración de la perfusión continua en 1380 pacientes, de los que el 20% recibió una perfusión continua durante más de 15 horas y hasta 72 horas. La incidencia de reacciones adversas no se asoció al sexo, edad, raza o etnia. Las reacciones adversas observadas con frecuencia en la población perioperatoria fueron fibrilación

auricular, taquicardia sinusal e hipotensión. Estas reacciones también podrían estar relacionadas con los procedimientos quirúrgicos realizados en vez de con el tratamiento farmacológico. En los estudios clínicos, el 2,5% de los pacientes que recibieron clevidipino presentaron una reducción de la saturación de oxígeno (notificada como hipoxia) en comparación con el 1,5% que recibió nitroglicerina (NTG), el 5,1% que recibió nitroprusiato sódico (NPS) y el 5,7% que recibió nicardipina (NIC). En todos los ensayos clínicos de fase III en pacientes sometidos a cirugía cardiaca, la incidencia de fibrilación auricular en los pacientes tratados con Cleviprex en comparación con los pacientes tratados con un comparador activo y con un placebo fue del 32,8%, 32,9% y 12,0%, respectivamente, de los que el 3,9%, 2,5%, y 0,0% se consideraron estar relacionados con el tratamiento. La incidencia de taquicardia sinusal en pacientes perioperatorios tratados con Cleviprex en comparación con los tratados con un comparador activo y con un placebo fue del 25,5%, 30,5% y 0,0%, respectivamente, de los que el 1,3%, 1,2% y 0,0% se consideraron estar relacionados con el tratamiento. La incidencia de hipotensión en pacientes perioperatorios tratados con Cleviprex en comparación con los tratados con un comparador activo y con un placebo fue del 15,1%, 14,9% y 1,0%, respectivamente, de los que el 2,5%, 2,5% y 0,0% se consideraron estar relacionados con el tratamiento. Las reacciones adversas (Tabla 1: Hipertensión perioperatoria) notificadas con mayor frecuencia (>0,5%) que en los pacientes que recibieron el placebo y en más que un caso aislado en los pacientes que recibieron clevidipino en los ensayos clínicos controlados se enumeran a continuación de acuerdo al término preferente de MedDRA de la clasificación de órganos del sistema y a la frecuencia absoluta. Las frecuencias se definen como: muy frecuentes (≥1/10); frecuentes (≥1/100a <1/10); poco frecuentes (≥1/1.000 a <1/100); raras (≥1/10.000 a <1/1.000); muy raras (<1/10.000); frecuencia no conocida (no puede estimarse a partir de los datos disponibles). Las reacciones adversas se presentan en orden decreciente de gravedad dentro de cada intervalo de frecuencia.

Tabla 1: Reacciones adversas medicamentosas en pacientes con hipertensión perioperatoria.

TRASTORNOS DEL SISTEMA NERVIOSO	
Poco frecuentes:	Mareos, cefalea
TRASTORNOS CARDIACOS	
Frecuentes:	Fibrilación auricular, taquicardia sinusal
Poco frecuentes:	Aleteo auricular, taquicardia, insuficiencia cardiaca congestiva, bradicardia, bloqueo auriculoventricular completo, bloqueo de rama del haz de His
TRASTORNOS VASCULARES	
Frecuentes:	Hipotensión
TRASTORNOS RESPIRATORIOS, TORACICOS Y MEDIASTINICOS	
Frecuentes:	Hipoxia
Poco frecuentes:	Congestión pulmonar
TRASTORNOS GASTROINTESTINALES	
Poco frecuentes:	Estreñimiento, náuseas, vómitos
Raras:	Ileo
TRASTORNOS RENALES Y URINARIOS	
Poco frecuentes	Insuficiencia renal aguda
TRASTORNOS GENERALES Y ALTERACIONES EN EL LUGAR DE ADMINISTRACIÓN	
Frecuentes	Edema, dolor torácico

En los estudios clínicos en pacientes en ámbitos no perioperativos (n = 294) se observaron las siguientes reacciones adversas adicionales en pacientes tratados con clevidipino: hipersensibilidad (poco frecuente), sofocos (frecuente), sensación de calor (frecuente) y poliuria (frecuente). Notificación de sospechas de reacciones adversas. Es importante notificar las sospechas de reacciones adversas al medicamento tras su autorización. Ello permite una supervisión continuada de la relación beneficio/riesgo del medicamento. Se invita a los profesionales sanitarios a notificar las sospechas de reacciones adversas a través del Sistema Español de Farmacovigilancia de Medicamentos de Uso Humano, website: www.notificaram.es **4.9 Sobredosis.** La dosis máxima recomendada es de 64 ml/h (32 mg/h). En los ensayos clínicos, 1 sujeto sano recibió una dosis de clevidipino de hasta 212 ml/h (106 mg/h) y presentó sofocos leves y un ligero aumento transitorio de la creatinina sérica. A consecuencia de un régimen basado en el peso, 49 pacientes recibieron una dosis máxima superior a 64 ml/h (32 mg/h) sin observarse ninguna diferencia clínica en las incidencias de reacciones adversas en comparación con los que recibieron 64 ml/h (32 mg/h) o menos. La dosis media en estos pacientes fue de 82 ml/h (41 mg/h) con una dosis máxima de 120 ml/h (60 mg/h). Un paciente sometido a cirugía cardiaca recibió una dosis intravenosa rápida de clevidipino antes de una canulación aórtica y presentó hipotensión. Las reducciones farmacológicas rápidas de la presión arterial pueden producir hipotensión sistémica y taquicardia refleja. Si se produce cualquiera de estos fenómenos con el clevidipino, se debe considerar reducir la dosis a la mitad o suspender la perfusión. La suspensión del clevidipino produce una reducción de los efectos antihipertensores en un plazo de 5 a 15 minutos. **6 . DATOS FARMACÉUTICOS. 6.1 Lista de excipientes.** Aceite de soja refinado. Glicerol. Fosfolípidos de huevo Ácido oléico. Edetato disódico. Agua para inyectables. Hidróxido de sodio (para ajustar el pH). **6.2 Incompatibilidades.** Este medicamento no debe mezclarse con otros, excepto con los mencionados en la sección 6.6. **6.3 Periodo de validez.** 30 meses en nevera (entre 2ºC y 8ºC). Desde el punto de vista microbiológico, el tapón se debe perforar inmediatamente antes del uso y cualquier resto de producto se debe eliminar después de 12 horas. **6.4 Precauciones especiales de conservación.** Conservar y transportar refrigerado (entre 2ºC y 8ºC). No congelar'. Conservar el vial en el embalaje exterior para protegerlo de la luz. Para las condiciones de conservación tras la primera apertura, ver sección 6.3. 'El punto de congelación de Cleviprex está entre -1ºC y 0ºC. **6.5 Naturaleza y contenido del envase.** Viales de cristal tipo I de 50 ml y 100 ml previamente mezclados y de un solo uso, sellados con un tapón de goma de bromobutilo gris y un disco de aluminio sobrepuesto. Tamaños de envases: 10 viales de 50 ml o 10 viales de 100 ml. Puede que solamente estén comercializados algunos tamaños de envases. **6.6 Precauciones especiales de eliminación y otras manipulaciones.** De un solo uso. Cuando se administra Cleviprex, se pueden utilizar filtros de lípidos con un tamaño de poros de 1,2 micras. Cleviprex no se debe diluir. Cleviprex no se debe administrar por la misma vía que otros medicamentos, aunque Cleviprex se puede administrar con los siguientes: - Agua para inyectables. - Cloruro sódico (0,9%) para inyectables. - Cloruro sódico (0,45%) para inyectables. - Solución de glucosa al 5%. - Solución de glucosa al 5% en cloruro sódico (0,9%) para inyectables. - Solución de glucosa al 5% en lactato de Ringer para inyectables. - Lactato de Ringer para inyectables. - Cloruro de potasio 40 meq en cloruro sódico al 0.9%. - Aminoácido al 10%. - La compatibilidad puede variar entre productos de diferentes orígenes y se recomienda que los profesionales del sector sanitario realicen las comprobaciones pertinentes al mezclar Cleviprex emulsión inyectable con otras soluciones parenterales. - La eliminación del medicamento no utilizado y de todos los materiales que hayan estado en contacto con él se realizará de acuerdo con la normativa local. **7. TITULAR DE LA AUTORIZACIÓN DE COMERCIALIZACIÓN.** CHIESI ESPAÑA, S.A.U. Plaça d'Europa, 41-43 Planta 10. 08908, L'Hospitalet de Llobregat (Barcelona). España. **8. NÚMERO(S) DE AUTORIZACIÓN DE COMERCIALIZACIÓN.** 76595. **9. FECHA DE LA PRIMERA AUTORIZACIÓN/ RENOVACIÓN DE LA AUTORIZACIÓN.** Fecha de la primera autorización: 24 enero 2013. Fecha de la última renovación: 5 marzo 2021. **10. FECHA DE LA REVISIÓN DEL TEXTO.** 03/2021. **11. RÉGIMEN DE PRESCRIPCIÓN Y DISPOENSACIÓN POR EL SISTEMA NACIONAL DE SALUD.** Uso hospitalario. El envase irá desprovisto de cupón precinto. **12. PRECINTO Y CÓDIGO NACIONAL.** CN:693620. 13. **PVL.**1600€ (Caja de 10 viales de 50ml). Reembolsado por SNS.

REFERENCIAS:

1- Cleviprex 0,5 mg/ml emulsión inyectable. Resumen de las características del producto. Disponible en (http://www.aemps.es). (Acceso: 01/02/2019). 2- INFORME GÉNESIS de la SEFH 14/01/2016. Código 01/16. Disponible enhttp://gruposdetrabajo.sefh.es/genesis/genesis/Enlaces/InformesHosp_abc.htm#C (Acceso: 1-02-2019) 3- Ericsson H, Bredberg U, Eriksson U, Jolin-Melgård A, Nordlander M, Regårdh CG. Pharmacokinetics and arteriovenous differences in clevidipine concentration following a short-and a long-term intravenous infusion in healthy volunteers. Anaesthesiology. 2000;92:993-1001. 4- Tulman DB, Stawicki SP, Papadimos TJ, Murphy CV, Bergese SD. Advances in Management of Acute Hypertension: A Concise Review. Discov Med. 2012;13 (72): 375-83. 5- Aronson S, Dyke CM, Stierer KA, Lewy JH, Cheung AT, Lumb PD et al. The Eclipse trials: comparative studies of clevidipine to nitroglycerin, sodium nitroprusside, and nicardipine for acute hypertension treatment in cardiac surgery patients. Anesth Analg. 2008; 107(4):1110-21.

Cleviprex®

(Clevidipino) emulsión inyectable

Control preciso de la PA* en el entorno perioperatorio [1-5]

Vial listo para usar[1]
No requiere preparación ni dilución previa

Metabolismo independiente de función renal / hepática[1, 4]
Riesgo bajo de interacción con otros medicamentos

No requiere ajuste de dosis según sexo, edad, función renal o hepática[1, 2]
Riesgo bajo de errores de medicación

Reducción precisa de la PA[4,5]
Control de las exclusiones de PA por encima y por debajo del rango deseado

Inicio rápido del efecto antihipertensivo[1, 3, 4]
Entre 2 y 4 min tras inicio perfusión

Vida media corta[1, 3, 4]
(fase inicial aprox. 1 min.) Titulación simple; reducción modulada de la PA; bajo impacto sobre frecuencia cardíaca; transición simple a antihipertensivo oral

Relación dosis-efecto lineal[1, 3, 4]
Efecto antihipertensivo predecible

Vasodilatación arteriolar selectiva[1, 4]
Reducción de la postcarga

ferrer

http://hospitales.ferrer.com/

CLEV-02/22

*PA = presión arterial

FERRER INTERNACIONAL distribuye CLEVIPREX ® con la licencia de Chiesi